Untersuchungen über die Pigmentation im Auge verschiedener Menschenrassen

und die

Pigmentation im Säugetierauge überhaupt.

Mit 6 Tafeln.

INAUGURAL-DISSERTATION

ZUR

ERLANGUNG DER DOKTORWÜRDE

VERFASST UND EINER

HOHEN PHILOSOPHISCHEN FAKULTÄT (II. SEKTION)

DER

KGl. BAYR. LUDWIG-MAXIMILIANS-UNIVERSITÄT ZU MÜNCHEN

VORGELEGT AM 22. MAI 1909 VON

M. W. HAUSCHILD

AUS DRESDEN.

STUTTGART 1909.

E. Schweizerbartsche Verlagsbuchhandlung

Nägele & Dr. Sproesser.

Digitized by the Internet Archive
in 2026

https://archive.org/details/IA41548314_0057

Untersuchungen über die Pigmentation im Auge verschiedener Menschenrassen

und die

Pigmentation im Säugetierauge überhaupt.

Mit 6 Tafeln.

INAUGURAL-DISSERTATION

ZUR

ERLANGUNG DER DOKTORWÜRDE

VERFASST UND EINER

HOHEN PHILOSOPHISCHEN FAKULTÄT (II. SEKTION)

DER

KGl. BAYR. LUDWIG-MAXIMILIANS-UNIVERSITÄT ZU MÜNCHEN

VORGELEGT AM 22. MAI 1909 VON

M. W. HAUSCHILD

AUS DRESDEN.

ACAD. LUGD. BAT. BIBL.

STUTTGART 1909.

E. Schweizerbartsche Verlagsbuchhandlung

Nägele & Dr. Sproesser.

Gedruckt mit Genehmigung einer hohen philosophischen Fakultät (II. Sektion) der Kgl. Bayer. Ludwig-Maximilians-Universität in München.

Der Referent: Prof. Dr. **Ranke.**
Der Dekan: Prof. Dr. **Voss.**

Separat-Abdruck aus: Zeitschrift für Morphologie und Anthropologie. Band XII.

Untersuchungen über die Pigmentation im Auge verschiedener Menschenrassen
und die Pigmentation im Säugetierauge überhaupt.

Von **M. W. Hauschild.**

Aus dem anatomischen Institut Freiburg i. B. (Anthropolog. Abt.).

Mit Tafel XIII—XVIII.

Inhaltsübersicht.

I. Die Pigmentation im allgemeinen.
1. Übersicht über Morphologie und Verteilung des Pigments.
2. Auftreten und Schwund des Pigments.
3. Pigmententstehung.
4. Physiologische Aufgaben des Pigments.

II. Die Pigmentverteilung bei den einzelnen Arten.
1. Sauropsiden.
2. Säugetiere (ausschließlich Mensch).
3. Allgemeines über das Pigment im Säugerauge.
4. Menschliche Rassen.
5. Allgemeines über das menschliche Augenpigment.

I.
Die Pigmentation im allgemeinen.

Bei einer systematischen Einteilung der Menschenrassen ist von jeher auf die Verschiedenheiten der Oberhautpigmentierung ein besonderer Wert gelegt worden. Der Wechsel der Augenfarbe galt nur als sekundäre, für anthropologische Zwecke weniger brauchbare Begleiterscheinung des veränderten Pigmentgehaltes in der menschlichen Epidermis. Erst in neuerer Zeit war es vor allen Dingen Ecker und Virchow, die die Bedeutung der Irisfärbung erkannten und diese bei den im großen Maßstabe durchgeführten anthropologischen Untersuchungen an deutschen Schulkindern berücksichtigten. Daß die Farbe der Iris weniger durch die Farbe des Pigmentes als vielmehr durch dessen Menge und Verteilung hervorgerufen wird, ist bekannt. Hingegen liegen bis jetzt wenig Untersuchungen vor, die sich mit der Frage des Pigmentreichtums und der Pigmentverteilung im Auge der einzelnen

Menschenrassen beschäftigen. So folge ich gerne der Anregung meines hochverehrten Lehrers, des Herrn Professor Fischer, die histologischen Verhältnisse der Pigmentverteilung im Auge der einzelnen Menschenrassen einem genaueren Studium zu unterwerfen. Mit Aussicht auf Erfolg konnte diese Untersuchung nur dann verbunden sein, wenn ihr eine genaue Kenntnis der Pigmentverteilung im Säugerauge zugrunde lag. Ein diesbezügliches reiches Material wurde mir von Herrn Geheimrat Wiedersheim in liebenswürdiger Weise zur Verfügung gestellt, und möchte ich an dieser Stelle Herrn Geheimrat Wiedersheim zugleich auch für die gütige Überweisung eines Platzes im anatomischen Institute zu Freiburg, ebenso wie Herrn Professor Fischer für die Überlassung eines wertvollen Untersuchungsmaterials und das lebhafte Interesse, welches er meiner Arbeit entgegenbrachte, meinen tiefgefühltesten Dank aussprechen.

Es handelt sich in dieser Arbeit darum, die Menge und Lage des Pigments in den einzelnen Gewebsteilen des Auges und soweit möglich auch des Lides festzustellen und einen vergleichenden Überblick über Unterschiede in der Pigmentverteilung bei den einzelnen Tierarten und Menschenrassen zu gewinnen. Zum besseren Verständnis der folgenden Untersuchungen muß ich eine Zusammenfassung über den heutigen Stand der Kenntnisse betreffend Form, Farbe, Menge, Entwicklung, Arten und physiologische Aufgabe des Augenpigments vorausschicken. Ich werde mich im allgemeinen darauf beschränken können, bei feststehenden Tatsachen dieselben zu erwähnen oder die darüber existierende Literatur anzuführen; im andern Falle, wenn es sich um offene Fragen handelt oder sich Widersprüche mit meinen Untersuchungen herauszustellen scheinen, wird es sich notwendig erweisen, die Ergebnisse der später beschriebenen Untersuchungen vorauszunehmen. Die Histologie des menschlichen Auges darf als bekannt vorausgesetzt werden. Wo diese im Tierauge von der menschlichen abweicht, genüge ein Hinweis auf die Literatur.

1. Übersicht über Morphologie und Verteilung des Pigments.

Im folgenden mögen die Pigmentverhältnisse der Reihe nach für die drei Schichten des Auges betrachtet werden.

Das einschichtige Pigmentepithel der Retina umkleidet den ganzen inneren Hohlraum des Auges mit Ausnahme des Opticuseintrittes und des Pupillarloches. Es besteht aus im Grundriß polygonalen, ziemlich regelmäßigen pigmententhaltenden Zellen von prismenartiger Gestalt, die durch eine pigmentlose Kittsubstanz miteinander verbunden sind. In der Tunica media befinden sich Pigmentzellen von unregelmäßiger Form. In der Chorioidea bilden sie die Gefäße umkleidende oder die-

selben überlagernde Lamellen; sie sind dann flach polygonal oder spinnenförmig. Beim Übergange zum Corpus ciliare treten sternförmig verästelte Pigmentzellen auf, die im Corpus selbst die Hauptmasse ausmachen. Sie durchsetzen hier sein Gewebe mit Ausnahme der basalen Schicht und der Ciliarsehne. In der Iris ist hauptsächlich der spinnenartige Typ von Pigmentzellen vertreten. Diese mit langen fädigen Fortsätzen ausgestatteten Pigmentzellen liegen vor allem in der äußeren Grenzschichte der Iris, bei stark pigmentierten Augen auch im ganzen Stroma. Der Musculus Sphincter iridis ist meist frei von diesen Zellen. In der Tunica externa finden sich Pigmentzellen vom Chorioidaltypus entweder in Begleitung der diese Hülle durchziehenden Gefäße oder interlamellär zwischen den einzelnen Lamellen der Cornea oder Sclera. Hauptverbreitungsbezirk der Pigmentzellen sind Corneoscleralrand und Opticuseintritt. In der Conjunctiva endlich tritt das Pigment meist circumcorneal in Form von dunklen Pigmentkörnchen in den basalen Epithelzellen auf. Pigment kommt normal nicht vor: 1. in der nervösen Retina mit Ausnahme der Schicht der Stäbchen und Zapfen; 2. in der Choriocapillaris nebst den dieser angrenzenden Membranen (Sattler 76)[1] und dem Irisindothel; 3. in der durchsichtigen Cornea mit Ausnahme des Randteils und in den sie überlagernden und unterlagernden Schichten: der Conjunctiva bulbi und dem Endothel. Ferner fehlt das Pigment im Glaskörper und in der Linse (dagegen Schubart 91). Das Pigment ist in Form kristallisierter Stäbchen oder amorpher Körnchen in verschieden gestalteten Zellen enthalten, unter denen man drei Haupttypen unterscheiden kann: 1. die im allgemeinen gleich gearteten Zellen der Retina, welche das Pigmentepithel bilden; 2. spezifische Epithelzellen, die sich von den sonstigen Epithelzellen nur durch ihren Pigmentgehalt unterscheiden. Ihr Verbreitungsbezirk beschränkt sich auf die Conjunctiva. 3. Pigmentzellen, welche in der Tunica media und externa auftreten. Sie können als Bindegewebszellen aufgefaßt werden, in deren Protoplasma Pigmentbestandteile eingeschlossen sind. Die pigmenthaltigen Zellen des Conjunctivalepithels vereinigen sich gleich den Pigmentzellen des Retinaepithels zu Pigmentschichten. Bilden diese Schichten gleichmäßige Häute, wie das Pigmentepithel der Retina, so ist auch die Form der Zellen eine regelmäßige, sie wechselt, behält aber ihren kompakten Charakter bei in gefalteten Schichten, wie sie zum Beispiel als modifiziertes Retinaepithel die Ciliarfortsätze überkleiden. Auch die bindegewebigen Pigmentzellen können Schichten bilden, sie haben dann ihr besonderes, durch die Art des umgebenden Gewebes bedingtes Aussehen.

Die Gestalt der Retinazellen in dem proximal von der Ora serata gelegenen Abschnitte der Netzhaut, dem Pigmentepithel, ist im mensch-

[1] Die abgekürzten Jahreszahlen beziehen sich auf das Literaturverzeichnis am Schluß der Arbeit.

lichen Auge, von der Fläche gesehen, meist hexagonal. Polygonale Zellen kommen auch vor; nach Boden (92) überwiegen diese im Tierbulbus. Die ganze Form ist prismatisch, im Vertikalschnitt mehr oder weniger platt, kubisch oder zylindrisch. Die Größe der Zellen variiert im einzelnen Auge beträchtlich. Nach Schwalbe (87) ist die Grundfläche derjenigen Retinazellen, die in der Nähe des Opticus liegen, kleiner, ihre Form im Durchschnitt zylindrisch, die der Ora serata benachbarten Zellen bestehen hingegen aus mehr abgeplatteten, niedrigen Zellformen von größerer Grundfläche. Die Retinazellen wechseln bei den Tierarten insofern, als bei den einzelnen Spezies Unterschiede in der allgemeinen Durchschnittsgröße der Zellen auftreten. Besonders große Zellen von regelmäßiger hexagonaler Gestalt fielen zum Beispiel beim Känguruh auf (s. unten). Hier waren die Zellen auch fast ausschließlich polynucleär. Im allgemeinen sind die hexagonalen Zellen beim Menschen und den meisten Tieren einkernig. Mehrere Kerne, meist nicht mehr als zwei, besitzen nach Boden (92) hauptsächlich Zellen von polygonaler, also mehr als sechseckiger Grundfläche. Die Kerne sind stets pigmentfrei und treten als solche in den pigmenthaltigen Zellkörpern in Form heller Flecke hervor. Der Zellkörper enthält das Pigment nur in seinem distalen, der Retina zugekehrten Abschnitte, der proximale basale Zellteil ist pigmentlos. Das Pigment selbst füllt den distalen Zellabschnitt gleichmäßig aus. In der Pars ciliaris retinae verschwindet die prismatische Gestalt der Pigmentzellen; je nach der Modifikation des bindegewebigen Substrats der Ciliarfortsätze wechselt die Form der Pigmentzellen und nimmt oft mehr rundliche oder elliptische Gestalt an. Die Pars iridica retinae (Schwalbe) weist bekanntlich zwei pigmentierte Zellschichten auf; die periphere ist eine direkte Fortsetzung des Pigmentepithels; die Zellform hat aber gemäß der veränderten physiologischen Bedeutung dieser Zellschicht, der Umwandlung zum Musculus dilatator iridis, weitgehende Veränderungen erlitten, ist spindelförmig mit stäbchenförmigen Kernen und partieller Anhäufung des Pigmentes, vorwiegend in den basalen Teilen der Zellen. Ihre zentrale, innere Schicht dagegen schließt sich nach Bau, Lage und Anordnung der Zellen eng an das Pigmentepithel der Retina an und besteht aus kubischen Pigmentzellen mit in der Aufsicht meist hexagonaler Form.

Anschließend an die Gestalt der retinalen Pigmentzellen lassen sich die pigmenthaltigen Epithelzellen der Conjunctiva als eine durch Aufnahme melanotischen Farbstoffes von den gewöhnlichen pigmentlosen Epithelzellen differenzierte Art von Oberhautzellen auffassen. Ihre Form ist von den gewöhnlichen Epithelzellen der Oberhaut in der malpighischen Schicht durch nichts unterschieden; in den basalen Schichten zylindrisch, gehen sie in den oberflächlichen Schichten von

der polygonalen zur flachen, aber kernhaltigen Plattenepithelzelle über. Der Kern ist auch hier immer pigmentfrei. Das Pigment umgibt häufig perinucleär gleichmäßig die Oberfläche des Kernes oder sitzt demselben als distale Haube auf. (Adachi 03.)

Diesen beiden eben besprochenen farbstoffhaltigen Zellarten ektodermaler Abkunft, welche regelmäßige Pigmentschichten bilden, kann man die pigmenthaltigen Bindegewebszellen mesodermaler Herkunft gegenüberstellen. Die Gestalt dieser Bindegewebszellen ist häufig spinnenförmig; sie senden entweder nach allen Seiten hin verzweigte Fortsätze aus, wie in der Chorioidea, oder sind mehr platt mit kurzen Fortsätzen, wie in der Suprachorioidea. Im ersteren Falle durchsetzen sie sporadisch, einzeln oder zu Gruppen vereint, das umgebende Gewebe, im letzteren bilden sie mehr oder weniger fest gefügte Lamellen. Der Kern ist auch hier pigmentfrei und als heller Fleck von dem übrigen gleichmäßig pigmentierten Protoplasma scharf abgehoben; ebenso findet sich zuweilen das Pigment aus dem Protoplasma durch elastische Fasern verdrängt (Schwalbe 87).

Die im Irisstroma vorhandenen pigmentierten Bindegewebszellen unterscheiden sich von denen der Chorioidea und des Corpus ciliare häufig durch ihre feineren Fortsätze und eine größere Regelmäßigkeit in der äußeren Form. Oft ist der größte Teil der Stromazellen, wie sie Koganei (85) nennt, von spindelförmiger Gestalt (bipolare Zellen Faber's [76], Faserzellen Michel's [81]) und es kommen dann in der Iris derselben Tierart verästelte Stromazellen (multipolare Faber's, Spinn- und Sternzellen Michel's) nur wenig vor oder umgekehrt. Die Gestalt dieser Irisstromazellen ist für jede Tierart so charakteristisch, die verschiedene Art der Verzweigung so mannigfaltig, daß eine genauere Beschreibung dieser Zellen in der späteren ausführlichen Darstellung meiner Untersuchungen folgen soll. Ein etwas geübter Beobachter dürfte allein aus der Gestalt dieser Stromazellen die betreffende Tierspezies feststellen können. In der Cornea und Sklera finden sich stets nur Pigmentzellen vom Chorioidaltypus.

Pigment, welches nicht in Zellen eingeschlossen ist, also als interzelluläre Körnchen angetroffen wird, stammt nach Riecke (91) aus pigmentierten Bindegewebszellen, die zugrunde gegangen und deren Reste in der Chorioidea häufig anzutreffen sind. Ebenso kann es aus den später noch näher zu erwähnenden Klumpenzellen stammen. Adachi (06) verweist auf die häufige interzelluläre Pigmentierung in der Conjunctiva und hält die in dieser von früheren Autoren gesehenen Chromatophoren für Figuren, die von interzellulären Pigmentkörnchen gebildet sind.

Die Gestalt und Farbe der in den Zellen enthaltenen Pigmentelemente weist eine ebenso große Mannigfaltigkeit auf, wie die Form der Zellen selbst. Konnte man bei der Einteilung der pigmentführenden

Zellen einen Unterschied zwischen solchen ektodermalen und mesodermalen Ursprungs machen und dadurch auch die Formunterschiede der Zellen in zwei verschiedene Typen charakterisieren, nämlich der unverästelten ektodermalen Epithelzelle und der meist reich verzweigten mesodermalen Bindegewebszelle, so läßt sich diese genetische Einteilung nicht auch auf die Pigmenteinschlüsse ausdehnen. Was diese anbetrifft, so ist eine strenge Scheidung zwischen retinalem Pigment, dem Fuscin, und extraretinalem Pigment, dem Melanin, geboten. Das Fuscin kommt nur in den Pigmentzellen der Retina vor; das Melanin in allen sonstigen Zellen, welche Pigment enthalten können, gleichgültig welcher Herkunft. Beide Pigmente unterscheiden sich voneinander durch Gestalt und Farbe.

In den Retinazellen wiederum lassen sich morphologisch zwei Arten von Pigmenten unterscheiden: ziemlich regelmäßig runde Körner und Einschlüsse von elliptischer, stäbchen- oder nadelförmiger Gestalt. Diese beiden Arten liegen meistens in verschiedenen Zellen, oft aber sind auch beide Arten zugleich in denselben Zellen des Pigmentepithels enthalten. Im allgemeinen kann man sagen, daß die rundlichen Fuscinkörner in dem lidseitigen Bulbusteile, distal von der Ora serrata, enthalten sind, die stäbchenförmigen hauptsächlich in der proximalen Bulbuspartie. Eine strenge Scheidung im Verteilungsgebiet der beiden Formen, wie sie einst Rosow (63) zog, läßt sich also nicht durchführen. Retinazellen, welche Stäbchen und Körner zugleich führen, verhalten sich betreffs der Verteilung so, daß die Stäbchen in den distalen, der nervösen Netzhaut zugekehrten Zellseiten, die Körnchen hauptsächlich in dem proximalen, basalen Zellabschnitte gelegen sind. Die Form der Stäbchengebilde ist bei den Pigmentarten verschieden; sie weist auch kleine Unterschiede beim einzelnen Individuum auf. Ursache für diese Formdifferenzen ist nach Scherl (93) die verschiedenartige Auskristallisierung der diese Gebilde zusammensetzenden Urstoffe. Die Farbe des Fuscins ist dunkelbraun fast schwarz. Bei Katzen hat es einen grünlichen Schimmer (Lauber 06). Die kugelförmigen Gebilde des Fuscins, welche man vor allem in der Ciliar- und Iriszone antrifft, haben das Ansehen braungrau gefärbter runder Körperchen von sehr variabler Größe bei den einzelnen Tieren und im Auge des Individuums selbst. Die Grenze des Volumens dieser Körner ist nach oben zu festgelegt und wird nie überschritten. Hingegen finden sich bei fast allen Tieren in der Iris- und Ciliarzone der Retina Pigmentkörper, deren Gestalt weder ganz kugelrund ist, noch an ein bestimmtes, nicht zu überschreitendes Volumen gebunden zu sein scheint. Sie sind größer als die vorher erwähnten Fuscingebilde und besitzen eine dunkle Innenzone und helle Außenzone; sie machen den Eindruck kernhaltiger Zellen, deren Durchmesser etwa die halbe Größe der roten Blutkörperchen erreichen kann. Es fanden sich stets derartige Pigmentgebilde von ver-

schiedener Größe in demselben Auge, auch wechselt die Durchschnittsgröße bei den einzelnen Tieren. Sie sind verhältnismäßig groß bei denen des Rindes, klein bei denen der Menschenaffen. Manche Nachttiere, wie Galeopithecus, Lemur u. a., scheinen derartiger Pigmenteinschlüsse gänzlich zu ermangeln. Die Farbe gleicht der des Fuscins in der dunklen Kernzone, ist aber hellbraun in der Randzone. Ihre Form scheint linsenförmig zu sein, wenigstens erscheinen sie in der Aufsicht entweder kreisrund oder oval, nie aber stäbchenförmig.

Das Melanin ist in Form polygonaler Körnchen von äußerst variabler Größe und Farbe schon allein durch diese Eigenschaften von dem Retinalpigment scharf unterschieden. Die Größe der Körnchen ist stets geringer als diejenige der Fuscinkörner. In den Iriszellen kommen die feinsten Granula vor, die als solche selbst mit Hilfe stärkster Vergrößerungen kaum zu erkennen sind, Lauber (06). Es erklärt sich dieser Umstand aus der Feinheit der Irisfortsätze; überhaupt scheinen zwischen der Verzweigung der Pigmentzellen und der Größe der in denselben enthaltenen Einschlüsse bestimmte feste Relationen zu bestehen. Die Farbe des Melanins ist meist bedeutend heller als die des retinalen Pigments. In den Iriszellen der Katzen und Lemuren ist sie am hellsten und gleicht einem lichten Goldgelb. Das dunkelste Melaninpigment enthalten die Augen der Tropen bewohnenden Tiere, doch richtet sich die Farbe des Augenpigments meistens nach der des Oberhauptpigmentes. Scheinbare Farbenunterschiede werden im extraretinalen Pigment häufig durch die Eigenschaft des Melanins hervorgerufen, sich zu größeren Klumpen zusammenzuballen. Dadurch erscheinen in den Pigmentzellen neben den hellen, feinen Körnchen dunkler gefärbte Partikelchen, deren zusammengesetzte Struktur sich erst nach genauerer Untersuchung feststellen läßt. Tstsächlich kommen aber in ein und demselbem Auge auch häufig Farbenunterschiede im extraretinalen Pigment vor: es ist dann nicht nur das Irispigment, sondern auch häufig das subconjunctivale und sclerale Pigment der oberen Lamellen von hellerer Farbe als das des Corpus und der Chorioidea. Hier liegt also die Vermutung einer chemischen Einwirkung durch Lichtstrahlen nahe. Das Irispigment der Katze soll nach Hasche (02) und Koganeï (85) aus feinen Fibrillen bestehen, deren Richtung der Längsachse der Zellen parallel läuft; Lauber (06) erklärt die Hellfärbung der Plasmazellen bei der Katze aus dem Vorkommen hellgelblicher äußerst feiner Granula, die gleichmäßig im Protoplasma dieser Pigmentzellen verteilt sind.

Neben dieser ausführlichen Beschreibung des Fuscins und Melanins möge eine kurze Erwähnung andersartiger Pigmentstoffe folgen. Es handelt sich um den als weißes, durch chemische Einwirkung veränderliches Pigment in der Retina auftretenden Sehpurpur, dessen rein physio-

logischer Bedeutung als optisches Hilfsmittel des Sehapparats mit diesem Hinweis genügt sein soll. Ferner finden sich bisweilen gefärbte Kalkablagerungen, Guanin- oder harnsaure Derivate in Zellen, Leydig (88). Im Verhältnis zum Melanin ist ihre geringe Quantität eine zu vernachlässigende Größe; ihr Vorkommen, ebenso wie das unnormale Auftreten pathologischer Pigmente soll hier nicht weiter verfolgt werden.

Faßt man die charakteristischen Unterschiede der Form der Pigmentzellen und ihrer Einschlüsse kurz zusammen, so ergibt sich: daß die Retinazellen eine gesonderte Stellung einnehmen, bedingt durch ihre im ganzen einem Typus ähnelnde Zellform, sowie durch die Gestalt, Art und Farbe der Pigmenteinschlüsse. Ihrer Genese nach sind sie ektodermalen Ursprungs. Demgegenüber treten die melanotisches Pigment enthaltenden extraretinalen Zellen, deren eine Gruppe, nämlich die pigmenthaltigen Konjunktivazellen, gleichfalls ektodermaler Abkunft, sich genetisch und morphologisch den Retinazellen, nach Gestalt und Farbe des Pigments aber der zweiten Gruppe extraretinaler Zellen, den pigmenthaltigen Bindegewebszellen mesodermalen Ursprungs anschließt. Zu dieser eben besprochenen, durch morphologische Unterschiede gesonderten Stellung der Retinapigmentzellen tritt ferner eine lokale Sonderung hinzu. Die Verbreitung des retinalen Pigments beschränkt sich auf die beiden Blätter der sekundären Augenblase, entstanden aus dem Ektoderm. Da das Pigmentepithel der Retina bei den einzelnen Tierspezies nur durch die Form der Einschlüsse, wenig durch diejenigen der Zellen, gar nicht durch Unterschiede im Verbreitungebiete differiert, solche vielmehr allein durch die morphologische Struktur des bindegewebigen Substrats hervorgerufen werden (Ciliarfortsätze) werde ich mich hinsichlich seiner Beschreibung stets sehr kurz fassen können. Eine Ausnahme bilden die sogenannten Klumpenzellen retinalen Ursprungs, denen ich später bei der Beschreibung der Pigmentverteilung in der Iris ein besonderes Kapitel widmen muß.

Verteilung des Pigmentes.

Für die Menge des extraretinalen Pigmentes ist die Pigmentation der Chorioidea ein förmlicher Gradmesser. Findet sich in der Chorioidea reichlich Pigment, so ist es reichlich auch in den andern Geweben des Auges vertreten. Das Pigment kann in allen übrigen Teilen des Augengewebes, mit Ausnahme der Retina, fast fehlen und bloß in der Chorioidea — dann aber ganz schwach — entwickelt sein. Eine Ausnahme macht scheinbar die Pigmentation der Iris bei partiellen Albinos, bei denen bekanntlich nur das retinale Pigment entwickelt ist. Hier handelt es sich aber um die später näher zu erwähnenden Klumpenzellen retinalen Ursprungs, welche wohl in das Irisstroma eingewandert sind. (Lewis 02), (Elschnig und Lauber 07). Das reichlichste Pigment

befindet sich stets in den die Gefäße und Nerven umkleidenden Häuten, die aus pigmenthaltigen Bindegewebszellen bestehen. So steht der Reichtum des Auges an großen Gefäßen oft in direkter Beziehung zur Menge des Pigmentes (Orang, Karnivoren). Das Gefüge dieser Pigmentzellen ist teils so locker, daß sie nur mit den Fortsätzen aneinander stoßen: man könnte sagen, netzartige Membranen, oder es ist dichter, etwa gefensterte Membranen, oder schließlich auch so dicht, daß zwischen den Pigmentzellen keine Zwischenräume mehr vorhanden sind, es sind dann gleichsam geschlossene Membranen. Neben diesen perivasculären und perineuralen Häuten — meist werden Nerven und Gefäße, wenn ihr Verlauf gleich ist, von ein und derselben Membran zusammen umschlossen — unterscheidet man interlamellöse flache Pigmenthäute, welche zwischen elastischen Fasernetzen der Suprachorioidea teils ein-, teils mehrschichtig derartig angeordnet sind, daß die verdickten Zellkörper der oberen Schicht immer in die Interzellularräume beziehungsweise die Internucleärräume der darunter liegenden Pigmentschicht zu liegen kommen und somit den Anschein einer homogenen Pigmentschicht hervorrufen. (Sattler 76). Auf den Durchschnitt würden die Zellgrenzen etwa als zu rautenartigen Feldern sich aneinander schließende Linien zur Geltung kommen. Dieser flache Zelltypus der Bindegewebszellen tritt ferner überall dort auf, wo die feste Fügung des Gewebes einer Ausbreitung nach drei Richtungen hin im Wege steht. Dreidimensional verzweigte Pigmentzellen finden sich in Gruppen oder vereinzelt überall dort, wo lockeres Bindegewebe vorkommt, wie in der Schicht der großen Gefäße, dem Corpus und der Iris. Man trifft es auch an Stellen, wo durch Übergang einer Gewebsform in die andere, interstitielle Räume geschaffen werden (Cornealfalz, Opticuseintritt) schließlich lagert es sich in Schichten ab an denGrenzen zweier verschieden gebauter Gewebe (Corpus-Sklera, Sklera-bindegewebige Kapsel). Sehr festgefügt gefäßlose Gewebe, Sehnen und Knorpel enthalten selten (Lauber 02), Knochen nie Pigment. Es ist also die Pigmentverteilung im Auge zum großen Teile abhängig von der Art und dem Bau der Gewebe. Daraus resultiert zum Beispiel beim Vogelauge die charakteristische Scheidung des skleralen Pigmentes in eine sub- und episklerale Pigmenthülle, weil der Skleralknorpel einer Pigmentation der Sklera selbst hinderlich ist. Was die Conjunctivazellen anbetrifft, so liegt in morphologischer Hinsicht kein Grund vor, warum sich die Pigmentierung auf gewisse Verbreitungsbezirke beschränkt.

Die Pigmentierung der Chorioidea folgt in der Säugerreihe ganz bestimmten Regeln; Ausnahmen gehören zu den Seltenheiten. Vom Augenzentrum an gerechnet zählt Sattler (76) folgende unpigmentierte Schichten: Glaslamelle, Choriocapillaris, Endothelhäutchen (bei Karnivoren zum Tapetum cellulosum differenziert), Netzwerk feinster

elastischer Fasern, (bildet bei den Wiederkäuern das Tapetum Fibrosum), Endothelhäutchen. Ferner überlagern diese Schichten die pigmenthaltigen Gewebe des größeren elastischen Netzwerks der Chorioidea als Schicht der großen Gefäße und der Suprachorioidea; zwischen die beiden letzten schiebt sich ein ebenfalls unpigmentiertes Endothelhäutchen. Die Lamina Suprachorioidea hat schon sehr festes lamellöses Gewebe und wird als Lamina fusca von vielen Autoren zur Sklera gerechnet. Das Tapetum fibrosum und cellulosum reicht bei den betreffenden Tieren nur bis zur Ora serrata. Es verjüngt sich, um dort allmählich zu verlaufen. Häufig ist es durch Pigment in den peripheren Zelllagen gefärbt. Im Corpus ciliare fehlt die Choriocapillaris mit dem darüberliegenden Endothelhäutchen; die übrigen Schichten bestehen fort, werden aber vermehrt durch das Auftreten des Ciliarmuskels, dessen Pigmentreichtum nicht nur durch die Gesamtpigmentmenge des Auges, sondern auch durch das intermusculäre Bindegewebe bedingt ist. Die Pigmentation des Corpus ist ferner abhängig von der gesonderten Ausbildung der einzelnen Abschnitte des Ciliarmuskels (bei den Sauropsiden) oder von der Zweiteilung des Ciliarmuskels (bei vielen Säugern, Lauber 02). In diesen Fällen treten Pigmentschichten als Grenzhüllen um die einzelnen Abschnitte auf. Bei einem ungeteilten Ciliarmuskel kann man ferner drei Formen der Pigmentierung unterscheiden. 1. Eine gleichmäßige Durchsetzung des ganzen Muskels mit Pigment (die meisten Menschenrassen und Hylobates). 2. Der Muskel wird von einer peripheren, zentralen und pupillaren Pigmenthülle umgeben (Orang). 3. Der Muskel weist nur eine zentrale, aus unverzweigten Pigmentzellen bestehende Grenzschicht auf (Reh). Stets pigmentlos ist im Corpus das basale an die Retinapigmentschicht angrenzende Gewebe und die Sehne des Ciliarmuskels.

In der Sklera empfiehlt es sich zwei Arten der Pigmentation auseinander zu halten. Im ersten Falle liegen Pigmentzellen nur angrenzend an größere, die Sklera durchziehende Gefäße, die gewöhnlich nur am Opticuseintritt, seltener in der Höhe des Corpus oder am Cornealfalze auftreten. Andernfalls liegen die Pigmentzellen äußerst regelmäßig interlamellös durch die ganzen Skleraschichten verteilt, ohne daß größere Gefäße die Lamellen durchziehen. Es ist dieses das eigentlich Sklerapigment, wie es zum Beispiel beim Rind und beim Seehund anzutreffen ist. Meistens jedoch findet sich dieses Sklerapigment nur am Cornealfalze und bildet hier den skleralen Circumcornealring. Im vorderen lidseitigen Teil des Bulbus erscheint auf der Sklera eine vom Cornearlimbus bis zur Höhe der Ora serrata reichende Pigmentzone, die medial ihren Ursprung in dem subconjunctivalen gefäßreichen Gewebe besitzt, lateral allmählich verläuft. Sie bildet in ihrem medialen Teile häufig die Verbindungsbrücke zwischen dem skleralen und dem conjunctivalen Circumcornealring (siehe unten).

Mit der Beschreibung des Conjunctivalpigments kommen wir zu einem neuen Kapitel. Es handelt sich um Pigmente, welche makroskopisch am Auge des Lebenden sichtbar sind. In der Conjunctiva Bulbi finden sich pigmentierte Epithelzellen zuerst meist in den basalen Schichten in der Nähe des Corneallimbus. Bei stärkerer Pigmentation kann das Pigment lateral bis zum Fornix reichen oder selbst auf die Conjunctiva Tarsi übergehen. Aber auch in diesem Falle zeigt sich die direkt an die durchsichtige Hornhaut angrenzende Schicht am stärksten mit Pigmentkörnern angefüllt, so daß hier nicht nur die basalen, sondern auch die peripheren, oberflächlichen und äußersten Zellschichten Pigmentkörner enthalten. Reichlicher findet sich auch das Pigment in einem horizontalen Streifen der Bindehaut, also parallel der Lidspalte und erscheint dann makroskopisch als ein brauner Streif in der sonst weiß durchschimmernden Sklera. (Schellong 91). Außer diesen regelmäßigen Pigmentanhäufungen in der Conjunctiva, können aber auch anscheinend regellos Zellpartien Pigment enthalten, in dem sie epivaskuläre oder epineurale Pigmentschichten bilden. (z. B. beim Marder).

Die Iris endlich nimmt beziehentlich ihrer Pigmentation im Auge eine Sonderstellung ein, die hiermit am Schlusse der Betrachtung über die Pigmentverteilung im Säugerauge zum Ausdruck gebracht werden soll. Die Farbe der Regenbogenhaut wird in erster Linie durch die Quantität beziehungsweise Verteilung, erst in zweiter Linie durch die Farbe des Pigments selbst bedingt. Die Form der Pigmentzellen ist auf die Gesamtirisfarbe von keinem Einfluß. Somit gibt die Iris durch ihre Färbung äußerlich den einzigen Anhalt, der auf die Gesamtpigmentation des Auges einen Rückschluß zuläßt. Annahme ist dafür, daß die Menge des Irispigments proportional derjenigen im übrigen Augengewebe ist, was bei den Säugern tatsächlich der Fall zu sein scheint. Eingehender mit der histologischen Struktur der Iris hat sich zuerst Faber (76) beschäftigt. Später waren es Fuchs (85) und Koganei (85), sowie Dostojewsky (86), nach Lösung der Dilatatorfrage endlich noch Lauber (02)[1], welche dem Bau der Säugeriris ein eingehenderes Studium gewidmet haben. An histologischen Schichten unterscheidet man folgende: Irisendothel, Irisstroma, Schicht des Musculus dilatator iridis, Retinapigmentschicht. Das Irisstroma teilt man zur besseren Übersicht über die Pigmentierung in drei weitere Schichten: die obere Grenzschicht, die Gefäßschicht, und die untere Grenzschicht (Faber 76). Erstere ist gegen das pigmentlose Irisendothel (dagegen Schwalbe 87), letztere gegen die im oberen Teil meist pigmentlose Schicht des Muculus dilatator (früher Bruch'sche Membran) scharf abgehoben, während die diesbezüglichen Grenzen gegen die Gefäßschicht sich meist nur durch einen Unterschied von stärkerer oder schwächerer Anhäufung pigmentierter

[1] Ebenso Lauber (08) s. u.

Stromazellen hervorheben. In der Gefäßschicht liegt im pupillaren Teile mehr oder weniger entwickelt der Musculus sphincter iridis, der Antagonist des oben erwähnten Dilatators. Über die makroskopische Struktur der Irisoberfläche liegen in der Schrift von Fuchs (85) ausführliche Berichte vor. Da die Gestalt der oberen lidseitigen Irisfläche maßgebend für die Zeichnung der Iris und indirekt auch für deren Farbe ist, möge hier ein kurzer Überblick über die Untersuchungen von Fuchs gegeben sein. Er teilt die Irisoberfläche in folgende Regionen (vergl. Fig. 8): 1. Randteil der Ciliarzone, 2. gefalteter Teil, 3. glatter Teil, 4. Pupillarzone, sie umfaßt etwa den Verbreitungsbereich des Musculus sphincter iridis. Der Randteil der Ciliarzone ist in seinem ganzen Umfange siebartig durchlöchert; Kanäle, welche die obersten Irisschichten durchbohren, verbinden die vordere Augenkammer mit den perivasculären Lymphräumen der Gefäßschicht der Iris, der sogenannten Irisspalte (Fuchs). Diese Kanäle sind in ihrem oberen Abschnitt noch eine Strecke weit von den obersten Irisschichten ausgekleidet. Im glatten Teile liegen die Irisschichten ziemlich regelmäßig angeordnet; im gefalteten Teile wird eine durch die Contraktion der Iris bewirkte Faltung und damit eine Modifikation in den beiden obersten Schichten dadurch hervorgerufen, daß an den Contraktionsfalten das Endothel vollständig fehlen kann, die obere Grenzschicht auf ein Bruchteil ihrer Stärke reduziert ist. In der Pupillarzone setzen sich die oberen Irisschichten entweder direkt fort und fallen zum Pupillarrande allmählich ab, indem sie die sogenannten Irisbalken bilden, oder sie hören am Rande der Pupillarzone auf. Dann wird die Oberfläche der Iris nur von den untersten Zelllagen der Gefäßschicht gebildet, die sich zum Pupillarrande hin allmählich verjüngen. In dieser durch das plötzliche Aufhören der obersten Irisschichten hervorgerufenen Niveaudifferenz an der Grenze der Pupillarzone münden die perivasculären Lymphräume der Gefäßschicht wieder in die vordere Augenkammer als sogenannte Krypten. Betrachtet man die Oberfläche der Iris in dieser Zone, so erscheinen die nur aus den untersten Irisschichten bestehenden sektorartigen Teile der Oberfläche als Einsenkungen zwischen den alle Gewebsschichten der Iris enthaltenden Irisbalken. Zwischen diesen Irisbalken münden dann die Krypten, welche als solche von der Fläche gesehen nicht sichtbar sind, weil sie vom Rande der oberen Gefäßschicht (einschließlich Grenzschicht) überdacht sind.

Als zellige Elemente des Irisstromas kommen zwei Arten von Bindegewebszellen in Betracht, von denen die eine als Trägerin des Pigments von besonderem Interesse ist; es sind dies die von Koganei (85) unter dem Namen Stromazellen bezeichneten teils spinnen- teils spindelförmigen im reichpigmentierten Auge meist pigmententhaltenden Bindegewebszellen. Die anderen, als fixe, glatte Bindegewebszellen

bezeichneten zelligen Elemente sind stets pigmentfrei und mögen hier nur der Vollständigkeit halber erwähnt sein. Der Grad der Pigmentanhäufung in den einzelnen Stromazellen ist in ein und derselben Iris ganz verschieden. Auch in der dunkelsten Iris finden sich stets noch pigmentfreie Stromazellen (Lauber 02). Außer diesen beiden Arten der Bindegewebszellen erscheinen fast in jedem Auge eine andere Art sehr dunkles Pigment enthaltende, klumpige Zellen, deren Verbreitungsgebiet auf die tieferen Irisschichten beschränkt ist und deren Ausbreitungszone lateral bis zur Ora serrata reichen kann. Stets sind diese Zellen in den bindegewebigen Teilen des Musculus sphincter iridis und in der demselben direkt auf- oder unterliegenden Schicht des Stroma iridis am reichlichsten vertreten. Ihre Form ist fast immer kugelig oder elliptisch; Fortsätze finden sich selten. Michel (81) bezeichnet dieselben als Pigmentanhäufungen. Koganei (85) erkannte ihre zellige Struktur; ihre retinale Abstammung wurde erst später nach der Lösung der Dilatatorfrage von verschiedenen Autoren bewiesen (Lewis (02), Elschnig und Lauber (07). Lauber (08). Mit der Entstehung dieser Zellen sind häufig Faltungen in dem Retinapigmentepithel verbunden, welche als Ciliarsporn, Fuchs'scher Sporn oder Michel'sche Sporne, je nach der Lage im Ciliarteil, Sphincterteil oder Pupillarrand schon bezeichnet wurden, ehe man ihren Zusammenhang mit den Klumpenzellen erkannte. (Elschnig bezeichnet sie als »regelmäßigste Verbildungen des Pigmentblattes«). Bei den Säugern besitzen diese Zellen keinen Einfluß auf die allgemeine regelmäßige Irisfarbe. Die Farbe der Iris wird vielmehr ausschließlich durch die Stromazellen bedingt. Die Stromazellen enthalten Pigment immer zuerst in der peripheren Grenzschicht. Erst von dort dringt die Pigmentation allmählich in tieferen Schichten vor. Aber auch bei den Irides, welche das meiste Pigment enthalten, prävaliert die äußere Grenzschicht durch die Quantität der pigmentierten Stromazellen und deren Pigmentreichtum. Die Stromazellen der obersten Schichten sind stets mehr spindelförmige, kontrahierte Formen, deren Zellkörper dicht aneinander liegen. Die Pigmentation des Stroma iridis ist einesteils abhängig von der Entwicklung der perivasculären Räume, (Hylobates und andere Tiere haben dort fast kein Pigment, weil Bindegewebszellen in dieser Schicht verhältnismäßig spärlich vorkommen), anderenteils beeinflußt die Lage der Gefäße die Stromazellen, so daß diese sich zu perivasculären Hüllen anordnen (Huftiere). Regellos verteilt sind die Pigmentzellen im Stroma der Iris nie. Wenn die Lymphräume oder Gefäße die Pigmentation der Iris nicht beeinflussen, ordnen sich die Stromazellen entweder mehr oder weniger in einer Ebene, die parallel der Irisoberfläche liegt (Orang), oder lotrecht zu derselben steht (Dasyprocta), so daß im ersteren Falle auf einem zur Irisoberfläche senkrechten Schnitte eine rautenförmige Zeichnung, im letzteren eine

palissadenförmige Anordnung der Zellen zu Stande kommt. Die untere Grenzschicht hebt sich gegen die Stromaschicht entweder durch geringen Pigmentreichtum hervor, wenn jene stark pigmentiert ist, oder enthält reichlich Pigment in den Fällen, wo das Stromapigment in der Gefäßschicht nur schwach entwickelt ist.

Nach dieser zum Zwecke der besseren Übersicht etwas ausführlicheren Betrachtung der histologischen Verhältnisse der Iris und der allgemeinen Pigmentverteilung in deren Schichten, möge im Folgenden die Frage behandelt werden, inwiefern die anatomischen Verhältnisse der Irispigmentierung mit der makroskopischen Irisfarbe in Beziehung stehen. Im pigmentlosen Auge der totalen Albinos erscheint die Iris bekanntlich rot; ihre Farbe wird durch das Durchschimmern des roten Blutes durch die Gefäße hervorgerufen. Bei partiellen Albinos ist nur Retinapigment vorhanden und bekanntlich erscheint dann »die Regenbogenhaut wie der Himmel als ein trübes Medium vor einem dunklen Hintergrunde blau« (Ranke 00). Auch bei den meisten nicht partiell albinotischen Augen erscheint die Iris dann blau, wenn das Pigment der Grenzschicht so schwach entwickelt ist, daß es weder durch seine eigene Farbe, noch als Komponente mit den reflektierten blauen Strahlen eine graue Mischfarbe hervorbringen kann. Bei hellgrauen Augen ist dieses durchweg der Fall. Es gibt aber bei Tieren auch sehr dunkelgraue Augen, von einer Farbe, wie sie meines Wissens beim Menschen nicht vorkommt. Bei einer derartig gefärbten Kanincheniris fand sich das Pigment in der obersten Irisschicht reichlich, in der Gefäßschicht schwach in den spinnenförmigen Bindegewebszellen entwickelt und hatte eine ausgesprochen graubraune Farbe. Hier war also die Farbe des Pigments allein für die Graufärbung maßgebend. Ebenso ist für die Katzenaugen und diejenigen mancher Affen und Halbaffen die Gelbfärbung der Iris eine Folge des oft ganz goldgelben Irispigments. Auch die Dicke der Iris oder vielmehr die Anhäufung Strahlen absorbierender pigmentloser Bindegewebszellen in derselben ist von Einfluß auf die Farbe. Auf eine Vermehrung dieser zelligen Elemente, die kein Pigment zu enthalten brauchen, ist allein eine Farbenveränderung des tiefblauen Kinderauges in das wasserblaue oder graue des Erwachsenen zurückzuführen (Virchow 86). Eine ähnliche Bewandtnis hat es vielleicht mit der von Fritsch (72) beobachteten Farbenveränderung der braunen Iris in die graublaue des Greises bei Eingeborenen Südafrikas. Neben der Trübung der Cornea spielt hier auch die Vermehrung der pigmentlosen Bindegewebszellen eine Rolle. Bei braunen Augen resultiert die Farbe der Iris so gut wie ganz aus der Eigenfarbe des Pigmentes. Bei der sehr hellbraunen Iris eines jungen Hasen waren die Bindegewebszellen von einem sehr hellen, haselnußbraunen Pigment erfüllt, und zwar nur die der peripheren

Grenzschicht und einige wenige der Gefäßschicht. Bei dunkelbraunen Augen ist die vordere Grenzschicht meist so stark pigmentiert, daß die pigmentierten Stromazellen der Gefäßschicht nicht mehr an der Farbenwirkung teilnehmen können. Man ersieht daraus, daß die vordere Grenzschicht der Iris allein die Farbe des Auges beeinflußt und von »dem Grade ihrer Pigmentierung vor allem die Farbe der Iris abhängt«. (Fuchs 85). Die Oberflächenstruktur der Iris, wie sie vorhin geschildert wurde, macht es schon von vornherein unwahrscheinlich, daß eine gleichmäßige Färbung der Iris selbst bei völlig regelmäßiger Anhäufung der pigmentierten Zellen auftreten kann. So erscheint bei hellen Augen die Ciliarzone und die Pupillarzone immer dunkler gefärbt infolge der vermehrten Wirkung des Retinapigments. Dann treten die Irisbalken notwendigerweise als helle Radien vor den dunklen, etwa blauen Sektoren hervor, während die Irisgefäße als deutlich sichtbare dunkle Linien die Zeichnung vervollständigen. »Am feinsten ist die Zeichnung bei den rein blauen Iriden« (Körber 06). Bei dunkel pigmentierten Augen kehrt sich das Verhältnis um. In den Radien kommt die dunkle Pigmentwirkung zur Geltung, in den Sektoren erfolgt eine Abnahme der dunklen Farbe, hervorgerufen durch das vermehrte Auftreten zelliger, ganz schwach pigmentierter Gebilde, welche zwar die erst dunkel durchschimmernde Retina überdecken, in ihrer Farbenwirkung aber den in den Radien angehäuften massigen Pigmentanhäufungen nicht gleichkommen. Bei nicht sehr starker Pigmentation gibt die graue bis graublaue Farbe der Sektoren mit der hellbraunen der Irisbalken jene bekannte grüne Farbenwirkung. Inwieweit diese grüne Farbe der Pupillarzone die Totalfarbe der Iris beeinflußt, hängt von der Ausdehnung des Pupillarteils ab. Eine weitere Farbendifferenz entsteht durch die sogenannten, erst beim Erwachsenen deutlich auftretenden, Kontraktionsfurchen, welche hauptsächlich im gefalteten Teile der Iris als Kreisbögen, seltener als konzentrische Kreise, bei dunkel pigmentierten Augen als helle Linien zu sehen sind: bei hellen Augen sind sie weniger auffallend (Fuchs 85). Diese Variation erklärt sich aus denselben oben erwähnten Gründen. Als letzte noch zu erwähnende Iriszeichnung käme die häufig bei helleren Augen sichtbare braune, unregelmäßige Sprenkelung des Pupillarteils der Iris in Betracht, deren Ursache wahrscheinlich mit dem Auftreten der Klumpenzellen in diesem Teil der Iris in Zusammenhang gebracht werden muß. Fuchs (85) bezeichnet sie als oberflächliche, durch epivaskuläre, pigmentierte Stromazellen gebildete Pigmentnaevi, während Koganei (85) diese braune Sprenkelung auf die Klumpenzellen zurückführt. Es liegen hier offenbar zwei verschiedene Variationen vor. Erstens die häufige, durch die Klumpenzellen hervorgerufene braune Sprenkelung, zweitens die viel selteneren Pigmentnaevi, deren Ursache wahrscheinlich Fuchs

richtig erkannt hat. Schließlich mag auch noch die seltener vorkommende Heterochromia Iridum oder Iridis erwähnt werden. Im ersten Falle handelt es sich um eine Farbendifferenz zwischen beiden Iriden desselben Individuums, im zweiten um eine partielle meist sektorartige Andersfärbung in derselben Iris. Die Ursachen hierfür sind vielleicht quantitative Pigmentunterschiede (Hilbert 89 und Dyardin 93).

Die Tatsache, daß das Pigment der vorderen Grenzschicht maßgebend ist für jede dunkle Irisfarbe, macht es erklärlich, warum verhältnismäßig sehr geringe Unterschiede in der Pigmentierung dieser Schicht schon auffällige Farbendifferenzen hervorrufen können, warum ferner auch die Farbentöne bei hellen Augen so außerordentlich mannigfaltig sind.

Im Anschluß an das Säugerauge soll hier noch eine kurze Erwähnung der Vogeliris erfolgen. Die auffallenden gelben Farben vieler Vogelirides werden nicht durch eigentliches Pigment, sondern durch Fetttropfen hervorgerufen, während das Pigment infolge seiner geringen Entwicklung sich meist nicht an der Färbung der Iris beteiligt (Leuckart 76). In der roten Iris des Lämmergeiers z. B. fehlt das Pigment vollständig, hier wird die rote Farbe allein durch Fettzellen bedingt, beim Uhu findet sich eine große Menge ungefärbter leukocytenartiger Zellen im vorderen Irisgewebe (Canfield 86).

2. Auftreten und Schwund des Pigments.

Das erste Auftreten des Pigments im Auge der Säuger findet zu einer Zeit statt, die nach Keibel in die vierte bis fünfte Woche des Embryonallebens fällt. Und zwar tritt zuerst das Retinapigment, dieses wiederum zuvorderst im Ciliarteile der Retina auf[1], dann erst das Pigment der Chorioidea nach Riecke (91) im siebenten Foetalmonat. Die Zeiten des ersten Auftretens schwanken bei den einzelnen Tieren. Es mag genügen, hier auf die Keibel'schen Normentafeln (97—00), sowie auf das bei Riecke (91) vorhandene ausführliche Literaturverzeichnis hingewiesen zu haben. Auffällig ist es nach Maas (98), daß bei den Säugern, die bekanntlich eine Arteria hyaloidea haben, das Pigment zuerst im inneren Augenblatt gebildet wird, bei den Vögeln, die diese nicht besitzen, dagegen es eher im äußeren Augenblatte aufzutreten beginnt, was Maas mit einer haematogenen Entstehung des Pigments in Zusammenhang bringt. Eine Vermehrung der pigmenthaltigen Zellen findet nach Eversbusch (85) stets auch noch post partum statt. Hasche (02) will häufig Kernmitosen in den Klumpenzellen beobachtet haben.

[1] Erst bei der Korrektur kam mir die neueste Arbeit von Lauber (08) in die Hand, wo sich eingehende Angaben über diese Dinge finden, die ich leider hier nicht mehr berücksichtigen konnte.

Über Depigmentierung und Schwund des Pigments liegen bis jetzt wenig sichere Angaben vor. Valentin (in Wagner's Handbuch der Physiologie) (38) gibt an, daß das Pigment im Alter durch Verhornung schwinde. Nach Kerschbaumer (92) finden im höheren Alter Zellveränderungen im Retinapigmentepithel statt durch Verwischung der Zellkanten und Auftreten von Zerfallserscheinungen, sowie Confluieren der einzelnen Pigmentkörnchen. Die Veränderungen, welche äußerlich am Greisenauge wahrgenommen werden, beruhen weniger auf Veränderungen des Augenpigments, als vielmehr auf einer Trübung der erst durchsichtigen Medien. (s. o.)

3. Pigmententstehung.

Über die Entstehung des Augenpigments existiert eine so reichhaltige Literatur und die Meinungen waren bis vor kurzem noch so geteilt, daß ich es mir versagen muß, ausführlicher auf die Literatur einzugehen. In neuester Zeit hat Meirowsky (08) anscheinend Klarheit über diese heftig diskutierte Frage gebracht; seine Arbeit enthält auch ein ausführliches Literaturverzeichnis bis in die letzte Zeit über die Autoren, welche sich mit dieser Frage eingehender beschäftigt haben.

Zwischen dem melanotischen Augenpigment und dem Hautpigment bestehen auch in chemischer Beziehung keine Unterschiede (Mays 78, Sieber 85, Scherl 93), so dass man für alle Pigmente eine Art der Entstehung annehmen muß. Das Pigment der Retina schließt sich hinsichtlich seiner Bildung zwar an das melanotische Pigment an, weicht aber in Gestalt und chemischer Zusammensetzung von jenem ab (Mays 78, Kühne 82). Ursprünglich brachte man das melanotische Pigment in nähere Beziehung zum Blutfarbstoff und viele Autoren (Ehrman 92, Scherl 93 u. a.) erklärten es trotz negativen Ausfalls der Probe auf Eisengehalt, direkt als Derivat des Blutfarbstoffs. Schwalbe (93) entschied sich für das Blutplasma als Muttersubstanz, Jarisch (92) und einige wenige andere Autoren faßten es als ein Produkt aus der Kernsubstanz der Zellen auf. Diese Ansicht scheint sich nach Meirowsky zu bestätigen. Er beweist, daß der Pigmentbildung in dem Zellkern eine außerordentliche Vermehrung der pyroninroten Kernsubstanz vorausgeht, daß ferner pyrenoide Kernsubstanz durch die Kernmembran wandert und in dem Protoplasma der Zelle zuerst nur in der Umgebung des Kerns anzutreffen ist. Eine Veränderung dieser im Kern vorgebildeten Substanz in das Pigment erfolgt im Protoplasma. In dem Werke Meirowsky's finden sich die Stadien der Pigmentbildung auch in den Chorioideazellen abgebildet.

Eine zweite wichtige Frage ist die der gesonderten Entstehung des Epidermis- und des Cutispigments. Nach Schwalbe (93) entsteht das Pigment gesondert sowohl in der Epidermis als auch im Corium.

Andere, darunter Bonnet (in Ellenberger-Baum 03) entscheiden sich dafür, daß pigmentierte Bindegewebszellen in die Oberhaut als Wanderzellen eindringen und dort ihr Pigment an die Epithelzellen abgeben. Der Ansicht Schwalbes schließt sich Adachi (06) und neuerdings auch Meirowsky (08) an, beide mit dem ausdrücklichen Vermerk, daß ein Wandern von pigmenthaltigen Bindegewebszellen oder Chromatophoren in die Epidermis nicht stattfindet.

Im Auge herrschen zwischen subconjunctivaler Schicht und Epithel der Conjunctiva dieselben Verhältnisse wie zwischen Corium und Epidermis. Dem entsprechend kann man auch vollkommen unabhängig voneinander eine starke Pigmentation der Conjunctiva bei Pigmentmangel der subconjunctivalen Schicht finden, und umgekehrt. Meistens tritt Pigmentation in beiden Geweben zugleich auf. Die nahen Relationen des Conjunctivapigments zum Oberhautpigment, insofern als das Pigment des Conjunctivalepithels nur dann vorkommt, wenn auch die Epidermis stark pigmentiert ist, sprechen im Schwalbe'schen Sinne dafür, daß auch in der Conjunctiva das Pigment selbständig gebildet wird. Aber es finden sich auch Fälle, wo viel dafür zu sprechen scheint, daß eine Pigmentation der Conjunctiva durch mesodermale Wanderzellen stattfindet, deren Ähnlichkeit mit den Klumpenzellen der Retina sehr ausgesprochen ist. Bei Dasypus (s. Fig. 1) finden sich nämlich häufig in einem sonst kein Pigment enthaltenden Teile der Conjunctiva mitten auf und zwischen ihren Epithelzellen klumpenförmige Gebilde, die augenscheinlich mit Pigmentkörnchen vollgepfropft sind. Ob es sich um Zellen handelt, läßt sich wegen der sehr dichten Pigmentierung nicht sicher feststellen. Bei einigen dieser Klumpen ist die äußere Schicht derselben gelockert und Pigmentkörnchen liegen frei in dem sie umgebenden Zellengewebe, sowie in den direkt unter ihnen liegenden Epithelzellen und zwar in ihrem basalen Teile: einige wenige Körnchen trifft man vereinzelt auch in dem subconjunctivalen Gewebe. Zweifellos stammt dieses epitheliale Pigment aus diesen Klumpen. Daß ein umgekehrter Vorgang stattgefunden hat, eine Kongregation von Pigment aus den Epithelzellen, ist doch gewiß unwahrscheinlich. Diese Pigmentklumpen können nun entweder Epithelzellen sein, bei denen das Pigment selbständig gebildet wurde; ihre vollkommene Abweichung von der Gestalt und Größe der sie umgebenden Zellen spricht ja allerdings etwas dagegen, immerhin könnte eben ihre Funktion als Pigmentbildner diese Gestaltsveränderung hervorgebracht haben. Auf diese Art würde sich der Befund in die Theorie von Schwalbe u. a. einfügen. Aber es könnten auch ins Epithel eingewanderte Bindegewebszellen sein, Zellen, die schon fertig mit Pigment beladen einwandern: dafür spricht, daß alle derartigen Pigmentklumpen denselben Pigmentreichtum besaßen, daß keine erst in Bildung be-

griffenen Zellen gefunden wurden. Es ist nun nachgewiesen, daß die Klumpenzellen in der Iris aus dem Pigmentepithel der Retina ausgewanderte Zellen sind, insofern ist auch die Annahme möglich, daß hier mesodermale Zellen, deren Form mit jenen (ektodermalen) übereinstimmt, selbständig in das Ektoderm wandern und dort ihr Pigment an Epithelzellen abgeben. Warum sollte nicht sogar möglich sein, daß neben dem Schwalbe'schen Modus auch dieser bei manchen Formen vorkommt? (In dem subconjunctivalen Gewebe waren pigmentierte Bindegewebszellen in reicher Anzahl vertreten. Ebenso fand sich im Lide neben einer Pigmentation der malpighischen Schicht, eine ebensolche des Coriums.) Bei Vögeln, deren Epithelzellen auch in der Conjunctiva selten Pigment aufweisen, finden sich hier die gleichen klumpenförmigen Gebilde.

4. Physiologische Aufgaben des Pigmentes.

Die Betrachtung der morphologischen Gestalt des Pigments hat gezeigt, daß im Auge zwei durch Gestalt und Farbe voneinander verschiedene Pigmentarten vorhanden sind. Chemische Untersuchungen (Rosow 63, Sieber 85, Scherl 93) haben ferner nachgewiesen, daß diese beiden Pigmentsorten auch verschiedene molekulare Zusammensetzungen aufweisen. Die ziemlich streng lokale Beschränkung des Fuscins auf die beiden inneren Blätter der sekundären Augenblase, während das Melanin nur in Zellen der Tunica media und externa oculi enthalten ist, und die veränderte Anordnung des Retinapigments im belichteten und unbelichteten Auge (Kühne 82) weisen dem Fuscin seine besondere, den optischen Vorgang des Sehens unterstützende Rolle zu. Man vergleicht oft, z. B. Ranke (00), das Auge mit einer Camera obscura; die Abblendung geschieht durch die gleichmäßig die Kammer auskleidende Retinapigmentschicht. Das Wandern der Fuscingebilde in die Schicht der Stäbchen und Zapfen dient bekanntlich zur Isolation der einzelnen lichtempfindlichen Teile der Netzhaut voneinander. Entsprechend dieser doppelten Aufgabe des Pigments, einerseits der Abblendung gegen äußeres Licht, andererseits der Isolation zur Konzentrierung des Lichtreizes auf eine bestimmte Stelle der Netzhaut, besitzt das Fuscin anscheinend die körnige und die stäbchenförmige Struktur. Seine oft nadelförmigen Kristalle wandern augenscheinlich leichter in die feinen Lücken der Zapfen und Stäbchen ein als die viel plumperen Körnchen, zugleich ist ihre Form für die Isolation eine sehr günstige. Dieses erklärt ihr Vorkommen im distalen Teil der Retinazellen der lichtempfindlichen Netzhaut, während die an dieser Wanderung nicht teilnehmenden Pigmentkörner allein zur Abblendung im basalen Teil der Retina sowie der Pars ciliaris und iridica retinae auftreten. In letzteren lichtunempfindlichen Netzhautregionen

sind deshalb ausschließlich sie vorhanden. Auffällig ist die verschiedene Gestalt der Pigmentstäbchen bei den einzelnen Tierspezies. Eine Formdifferenz zwischen den ziemlich runden, ellipsoiden Stäbchenkristallen, z. B. des Fasans und den langen feinen Nadeln des Uhus führt ihre Bedeutung vielleicht ebenfalls auf solche wechselseitige Beziehung zwischen Netzhaut und Netzhautpigment zurück. Im Auge des Fasans, als nachtblinden Tieres, finden sich bekanntlich fast ausschließlich Zapfen, zwischen denen die Lücken viel breiter sind als zwischen den Stäbchen, wie sie beim Uhu als Nachttier in so überwiegender Mehrzahl vorkommen, daß man das Vorhandensein von Zapfen bei diesem Vogel lange Zeit überhaupt leugnete. Scherl (93) faßt die Netzhautpigmentschicht außerdem als eine Ablagerungsstätte excretorischer Abfallsprodukte auf, welche nach ihrer Ausstoßung aus dem Blute noch jene optische Hilfsfunktion erfüllen sollen. Über die physiologische Bedeutung der bei den Tagtieren häufiger auftretenden, erwähnten rundlichen zellartigen Pigmentgebilde in der Pars ciliaris und iridica retinae von variabler Größe sind anscheinend bis jetzt keine Untersuchungen gemacht worden.

Demgegenüber beteiligt sich das extraretinale Pigment nicht direkt an der optischen Funktion, obwohl es indirekt diffus in die Augenkammer einfallende Strahlen abblenden hilft, somit die Wirkung des Pigmentepithels der Netzhaut verstärkt. Hauptaufgabe des Melanins ist vielmehr der Schutz lichtempfindlicher Teile des Auges gegen zu intensive Bestrahlung. Dieser hauptsächlich gegen die sogenannten chemischen, dem violetten und ultravioletten Teile des Spektrums angehörenden Strahlen gerichtete Schutz wird durch das Pigment vor allem den Gefäßen und Nerven zuteil. Dafür spricht das Vorkommen der perivasculären und perineuralen Hüllen. Überall dort, wo die Vaskularisation der Gewebe sehr stark ist, findet sich auch das meiste Pigment; und in der durch Pigmentreichtum besonders hervortretenden Suprachorioidea liegen so zahlreiche Nervenstränge, daß Goldzieher (83) diese Schicht direkt als Nervenschicht der Aderhaut bezeichnet. Auch die stets sehr stark pigmentierten Irisfortsätze bestehen häufig nur aus Nervensträngen mit einer Hülle pigmentierter Bindegewebszellen. Die Pigmentschichten der Suprachorioidea verstärken zugleich den Schutz der großen Gefäße, während die Pigmentlosigkeit der Choriocapillaris und ihrer Nachbarschichten sich dadurch erklärt, daß sowohl peripher die überlagernden eben genannten Pigmentschichten als auch zentral das Pigmentepithel der Retina diese Kapillargefäße gleichsam abkapseln und so gegen jegliche Einflüsse direkter oder indirekt reflektierter Strahlen decken. Somit schützt das Retinapigment noch peripher von ihm gelegene Teile gegen etwaiges Licht von innen her. Während die Opticusfaserschicht, ebenso wie die feinen Trigeminus-

nerven der Kornea anscheinend gegen Lichtstrahlen unempfindlich sind, scheint der Opticusstamm trotz seiner geschützten Lage im Augenhintergrunde gegen Strahlungseinflüsse schutzbedürftig! Die ihn begleitenden äußeren Gefäße haben stets eine dichte Pigmentmembran, die vielleicht nicht so sehr für die Gefäße, als vielmehr für den Sehnerv selbst bestimmt ist, obgleich die Notwendigkeit eines derartigen Schutzes sehr wenig verständlich ist. Beim Fehlen dieser circumopticalen Gefäße oder ihrer Pigmenthüllen besitzt der Opticus eine sehr starke eigene Pigmenthülle aus dicht verflochtenen Bindegewebszellen (z. B. beim Hirsch).

Das Pigment des Irisstromas hat neben der Aufgabe des Gefäßschutzes auch höchstwahrscheinlich diejenige, die Blendenwirkung der Iris zu erhöhen. Schwer begreiflich ist es, welche Rolle die sogenannten Klumpenzellen dabei spielen. Die Blendenwirkung wird dadurch nicht verstärkt, sondern im Gegenteil verringert, wenn die Zellen ihre ursprüngliche Schicht verlassen und sich in periphere begeben. Die Schattenwirkung wird dadurch kleiner. Andererseits bietet ihre klumpige Form die denkbar ungünstigste Gestalt als Lichtschirm und feinere Verzweigungen gehen diese Zellen auch sekundär nicht ein; daran verhindert sie auch die Größe der Fuscinkörner bei den Säugetieren, welche in fein verzweigte Fortsätze nicht eindringen könnten. Bei den Vögeln sind die Fuscinkörner sehr klein, so daß hier dieser Hinderungsgrund wegfallen würde. In der Tat finden sich bei diesen nie klumpenförmige, wohl aber verzweigte Pigmentzellen in den basalen Irisschichten. Wegen der geringen Größendifferenz zwischen retinalem und chorioidalem Pigment ist es nicht ganz sicher, ob diese Zellen wirklich den Klumpenzellen der Säuger entsprechen. Eine Abänderung des Pigmentes findet aber in den Klumpenzellen nicht statt. Trotzdem üben aber diese Zellen einen Gefäßschutz aus, das beweist, als ein besonders schöner Fall, die perivasculäre Anordnung der Klumpenzellen im sonst pigmentlosen Auge von Testudo. Hier liegen im Durchschnitt betrachtet diese fast kugeligen Pigmentzellen rosenkranzförmig um die Gefäße angeordnet; sie fehlen aber in den peripheren Irisschichten. Ein zweiter Fall dieser protektiven Aufgabe der Klumpenzellen, der zugleich für eine außerordentliche amöboide Beweglichkeit dieser Zellen spricht, ist das augenscheinlich zum Schutze des Canalis venosus dienende Vorkommen dieser Zellen in dem Gewebe des Grenzrings. In diesem Gewebe treten bei fast allen Säugern Bindegewebszellen, welche Pigment bilden könnten, nicht auf. Dagegen findet man häufig Klumpenzellen oder zwischen den einzelnen Gewebssträngen Reste solcher als interstitielles Pigment. Daß dieses Pigment Fuscin und nicht Melanin ist, sieht man schon bei ganz schwacher Vergrößerung an der schwärzlichen Farbe, bei starker Vergrößerung an der groben Form der Pig-

mentkörner sowie dem nicht seltenen Vorkommen jener zellähnlichen Pigmentkörner, die, wie erwähnt, nur in den Pigmentzellen der Pars ciliaris und iridica setinae auftreten; ich habe sie im speziellen Teile »Corpuscula« genannt. Handelte es sich in diesen beiden eben besprochenen Fällen um eine Schutzwirkung des Retinapigments, so kann in den folgenden umgekehrt eine Unterstützung des Retinapigments durch extraretinales Pigment gesehen werden. Das eigentliche Sklerapigment (s. o.) hat in den Fällen, wo die Sklera verhältnismäßig wenige Schichten aufweist, die Aufgabe, deren Lichtundurchlässigkeit zu erhöhen, z. B. bei Rind, Hirsch, Seehund u. a. Bei diesen Tieren ist die Pigmentschicht der Suprachorioidea schwach entwickelt. Daß es sich hier um eine Verstärkung der Wirkung des Suprachorioidalpigments handelt und nicht um einen bloßen Gefäßschutz skleraler Gefäße möge folgendes Beispiel erläutern. Während beim Hirsch und Rind die Sklera in ihrer ganzen Ausdehnung eine annähernd gleiche Dicke besitzt, zeichnet sich diejenige des Seehunds, deren Stärke in den Polnähen außerordentlich mächtig ist, durch eine in der Äquatorialebene verlaufende ringförmige Verdünnung aus. Diese Zone ist, genau wie die Sklera beim Hirsch und Rind, mit zahlreichen, gleichmäßig verteilten, interlamellösen Pigmentzellen versehen, deren Verbreitungsbezirk aber genau mit dem Beginn der Skleraverdickung abschließt. In diesen verdickten Teilen der Sklera fehlen diese regelmäßig verteilten Pigmentzellen, jedoch haben die Skleragefäße Pigmentzellen, welche nur in den peripheren Lamellen der Sklera die Gefäße umkleiden. Dieses Sklerapigment dient offenbar zur Verstärkung der Lichtundurchlässigkeit der beiden äußeren Häute, einerseits zum Schutz der Chorioidalgefäße, andererseits — und dieses ist wohl die Hauptaufgabe — zur Verstärkung des Pigmentepithels der Retina bei der Ausübung seiner protektiven Funktion. Es tritt unabhängig von jeglichen großen Gefäßen auf, dient also nicht dem Schutze skleraler Gefäße. Der Umstand, daß sklerales und episklerales Pigment im hinteren Bulbusteile der Affen und Menschen fehlt — mit Ausnahme des Circumopticalpigments — mag mit dem vollständigeren knöchernen Abschluß der hinteren Augenhöhle besagter Spezies zusammenhängen. Das Pigment an der Corneoskleralgrenze, welches oft in Begleitung von Gefäßen, oft ohne dieselben, stets an derselben Stelle in Form interlamellöser Bindegewebszellen etagenförmig in der Sklera angeordnet ist, folgt genau der Grenze der Cornea, deren untere Lamellen ja am weitesten lateral in diejenigen der Sklera übergehen. Im Durchschnitt betrachtet, fällt also das Verbreitungsgebiet dieser Pigmentanhäufung mit einer Zone zusammen, welche den Iriswinkel mit dem peripheren Corneallimbus verbindet. Dieses Pigment bewirkt vielleicht eine Ablenkung der Randstrahlen sowie eine Absorption schräg einfallender an dieser Stelle von der

undurchsichtigen Sklera reflektierter Strahlen, die, falls sie nicht absorbiert würden, diffus in die Augenkammer fallen könnten. Im Allgemeinen wird es bei dieser Pigmentation wohl vor allem darauf ankommen, direkt einfallende Strahlen an dieser besonders exponierten Stelle der Sklera daran zu verhindern, in das Innere der Augenkammer einzudringen.

In denjenigen Fällen endlich, wo die Epithelzellen Pigment führen, tritt das epitheliale Pigment kompensatorisch für das Sklerapigment ein. Bei stark entwickeltem Conjunctivapigment ist also das Sklerapigment überhaupt nicht oder wenigstens viel schwächer entwickelt als in den Augen, wo das epitheliale Pigment ganz fehlt. Andererseits kann das Conjunctivapigment direkt zum Gefäßschutz werden, indem es epitheliale, epivaskuläre Schichten bildet.

II.

Die Pigmentverteilung bei den einzelnen Arten.

Für die Untersuchungen stand mir folgendes Material zu Gebote:

Reptilia: Lacerta (2)[1], Anguis, Testudo.

Aves: Gallus domesticus (Haushuhn) Phasianus colchicus (Edelfasan), Perdix campestris (Rebhuhn), Anser domestica (Gans), Garrulus pictus (Eichelhäher), Psittacus spec? (grüner Ara), Corvus corone (Rabenkrähe), Gypaetus barbatus (Lämmergeier), Strix spec.? (Eule), Bubo maximus (Uhu).

Mammalia:

Monotremata: —

Marsupialia: Polyprotodonta: Didelphis spec.? (2).
Diprotodonta: Petaurus spec.? (Flugbeutler).
Lagorchestes leporoides (Hasenkänguruh).

Edentata: Dasypus sexcinctus (Gürteltier).
Bradypus spec? (Faultier).

Cetacea: — Sirenia: —

Ungulata: —
Perissodactyla: Rhinoceros unicornis (Indisches Rhinoceros).
Equus caballus (Pferd).
Artiodactyla:
Non Ruminantia: Sus scrofa domesticus (Schwein).
Ruminantia: Cervus elaphus (Hirsch), C. canadensis (Wapiti-Hirsch), Capreolus caprea (Reh) (2), Gazella dorcas (Antilope), Ovis aries (Schaf) (2), Buffelus bubalus, Bos taurus (Rind).

[1] Die zugefügten Ziffern bedeuten die Anzahl der in ganze Schnittserien zerlegten Bulbi, also die Zahl der Individuen — sonst wurde nur je das Auge eines Exemplars untersucht. — Die Nomenklatur der Säugetiere folgt Trouessart Catalogus Mammalium (1898—99).

Rodentia: Sciurus vulgaris (Eichhörnchen), Gerbillus spec.? (Springmaus), Mus musculus (Hausmaus), Dasyprocta isthmica (Aguti), Lepus timidus (Hase), Lepus cuniculus (Kaninchen.)

Carnivora: Ursus americanus (Grisly Bär), Procyon lotor (Waschbär), Mustela martes (Edelmarder), Lutra lutra (Fischotter), Herpestes ichneumon (Ichneumon), Felis domestica (Katze) (2), F. leo (Löwe), Phoca vitulina (Seehund).

Insectivora: Galeopithecus volans (Flattermaki), Erinaceus europaeus (Igel), Sorex vulgaris (Spitzmaus).

Chiroptera: Pteropus melanopogon (ind. fliegender Hund), Cynonycteris collaris (ägypt. fliegender Hund), Vesperugo pipistrellus (Fledermaus).

Prosimiae: Lemur spec? (2), Perodicticus potto (Poto).

Primates: Catarrhinen: Macacus rhesus (3).

Anthropoiden: Siamanga syndactylus (Siamang), Simia satyrus (Orang), Troglodytes niger (Chimpanse).

Homo. (Näheres siehe unter Kapitel 4).

Was die Technik anbetrifft, so wurde bei der Herstellung der im folgenden Teile zu besprechenden Präparate durchweg das Einbettungsverfahren mit Celloidin angewendet. Da es von Wichtigkeit schien, zur besseren Übersicht stets womöglich ganze Bulbusschnitte auf dem Objektträger untersuchen zu können, bot dieses Verfahren praktisch die größten Vorteile, insofern als sich auch von großen Bulbi verhältnismäßig dünne Schnitte (bis 0,025 mm als Mindeststärke des Schnittes) ohne Gefahr des Zerreißens herstellen lassen. Zum Zwecke der Untersuchung über die Verteilung des Pigments im Auge genügt diese Schnittstärke vollkommen. Wenngleich sich für kleine Augen die Methode der Paraffineinbettung besser eignete, so schien es doch im Interesse einer vergleichenden Untersuchung geboten, bei allen zur Verfügung stehenden Bulbi ein gleiches Verfahren der Einbettung anzuwenden. Die Untersuchung erstreckt sich nicht auf die feineren histologischen (cytologischen) Details. Dazu stand auch zu wenig frisches Material zu Gebote. In der Hauptsache stammen die Augen von Individuen, welche in Alkohol aufbewahrt waren. Sind die Präparate nicht zu alt, so sind die durch den Alkohol hervorgerufenen Gewebsschrumpfungen und die eventuelle Auslaugung des Pigmentes von unbedeutendem Einflusse auf die Pigmentverteilung. Bei älteren Präparaten wirken diese Störungen sehr nachteilig; die Schnitte geben nur ein ungefähres Bild der im frischen Auge tatsächlich vorhandenen Verhältnisse. Präparate, die gleich in Formalin gelegt worden waren, verhielten sich in dieser Beziehung viel günstiger, als die Flüssigkeitseinwirkung mit keinerlei bedeutenden Veränderungen in der Gewebs-

struktur und der Pigmentierung verbunden war. Sämtliche Präparate, auch die Spirituspräparate und frischen Bulbi, wurden in Formalin gelegt und dann durch die aufsteigende Alkoholreihe und Ätheralkohol in Celloidin überführt. Augen, welche vor ihrer Konservierung auch nur die anfänglichen Stadien der Verwesung durchgemacht haben, sind für die Untersuchung unbrauchbar, da die Verwesungsprozesse sofort weitgehende Veränderungen in den pigmentierten Zellen hervorrufen.

Zur Untersuchung der Schnitte selbst erwiesen sich die ungefärbten als günstigste Objekte für die Feststellung des Pigmentes in den Geweben überhaupt; gefärbte Schnitte sind vorteilhaft zur besseren Orientierung über die Pigmentverteilung. Es wurden nur schwache Färbungen mit Haemateïn oder Eosin oder auch eine Kombination beider Färbeverfahren angewandt. Starke Färbungen, namentlich mit Haemateïn können leicht zu einer Verschleierung des Pigments durch den Farbstoff führen, außerdem wird die Wirkung der tatsächlichen Pigmentfarbe durch jene Farbstoffe beeinflußt.

Die besten Übersichtsbilder geben Vertikalschnitte durch den Augenbulbus, durch welche Optikuseintritt und Pupillarloch getroffen werden.

1. Sauropsiden.

Die Pigmentverteilung im Sauropsidenauge soll zunächst im Vogelauge, über das ich ausführlichere Untersuchungen anstellen konnte, geschildert werden, worauf kurze Angaben über die Reptilien folgen. Der Bau des Vogelauges ist nach Lauber (02) bei allen einzelnen Klassen ein durchgängig so gleichartiger, daß dieser Autor sich darauf beschränkt, ebenso wie es Canfield (86) schon getan hat, der Ordnung der Raubvögel alle übrigen Ordnungen in einer großen Gruppe gegenüber zu stellen. Zwischen diesen beiden Gruppen bestehen Strukturunterschiede im Auge und da diese hauptsächlich die Pigmentationsverhältnisse beeinflussen, soll diese Gegenüberstellung auch bei der Beschreibung der folgenden Untersuchungen maßgebend sein. Von Vertretern der ersten Gruppe waren mir Augen zur Verfügung von: Anser domestica, Gallus domesticus, Phasianus colchicus, Psittacus spec.

Die bei allen Vögeln an großen Gefäßen reiche Chorioidea besitzt bekanntlich im Gegensatz zum Säugerauge gewaltige perivasculäre Lymphräume. An Vertikalschnitten erscheinen die quer getroffenen Gefäße und Lymphräume durch die perivasculären Gefäßpigmenthüllen scharf konturiert und gegen die Sklera hin durch die ebenfalls reich pigmentierte aber dünne Suprachorioidalschicht abgegrenzt. Das chorioidale Pigment fehlte nur bei der partiell albinotischen weißen zahmen Gans. Die dichte Anordnung des Pigments in den ziemlich grob verästelten Bindegewebszellen läßt dieses Pigment oft dunkler erscheinen gegenüber dem feingebauten Retinapigment, von dem es durch die

stets pigmentlose Choriocapillaris getrennt ist. Der Suprachorioidea liegt direkt der Skleralknorpal auf, der sich vom Opticuseintritt bis zur Höhe des Orbiculus ciliaris erstreckt und dort vom oft verknöcherten Sklerotikalring dachförmig überlagert wird. Zwischen den beiden Knorpeln finden sich meist, dem Skleralknorpel mehr oder weniger dicht aufliegend, Pigmentzellen. Bei Perdix fand sich eine vom Opticuseintritt bis zur Höhe des Orbiculus aus Pigmentzellen bestehende Hülle, die den dünnen Teil des Sklerotikalrings noch überlagerte (s. Fig. 2). Sie liegt dem Skleraknorpel nicht direkt auf, sondern ist von demselben durch eine lamellöse Skleraschicht getrennt, welche im vordern Bulbus teilweise von den episkleralen Pigmentzellen durchsetzt ist. Die Sehnenansätze der vorderen Augenmuskeln sind frei von Pigmentzellen, enthalten aber interstitielles Pigment. Das häufige Fehlen der Pigmentschicht auf dem Sklerotikalring erklärt sich wahrscheinlich durch dessen kompakte lichtundurchlässige Struktur. Bei Psittacus zeigte sich die Pigmenthülle nicht so regelmäßig. Es findet sich das episklerale Gewebe mehr durchschossen von pigmentierten Bindegewebszellen, deren Verbreitungsbezirk sich lidseitig weiter distal erstreckte als bei Perdix. Gefäße, welche den Skleralknorpel durchbohren, haben stets eine aus verzweigten Pigmentzellen gebildete Hülle.

Die Pigmentation des Corpus ciliare ist bei allen Vögeln dieser Gruppe sehr regelmäßig. Die Zweiteilung des Corpus in eine sklerale, den Ciliarmuskel einschließende Zone und eine Pars iridica, dem der Iris als Ursprung dienenden Teil, hat auf die Pigmentverteilung großen Einfluß. In dem noch ungeteilten Abschnitt des Corpus, welcher der Ora benachbart ist, spaltet sich das Chorioidalpigment und erscheint auf dem Durchschnitt als ein peripherer (h. Fig. 2) und zentraler Pigmentstrang (a), der den Brücke'schen Muskel beiderseitig umgreift, jenseits desselben anastomosiert und denselben einschließt (s. Fig. 2 bei n). Der zentrale, die Pars iridica corporis ciliaris durchflechtende Pigmentstrang, setzt sich direkt in die Iris fort. Er ist reich an bindegewebigen Pigmentzellen, beim Haushuhn entsprechend der starken Entwicklung dieses Corpusteiles breit, bei Perdix schmal, aber sehr stark pigmentiert. Der zweite Pigmentstrang teilt sich in zwei den Musculus ciliaris umgreifende Stränge. Der eine zieht als direkte Fortsetzung der suprachorioidalen Hülle zwischen Sklera und Müller-schem Muskel weiter (h), endigt aber in den meisten Fällen vor dem distalen Ende des Sklerotikalknorpels. Er ist stets schwächer entwickelt als der zweite, an der der Iris gegenüberliegenden Seite des Cramptonschen Muskels verlaufende Strang (g). Dieser umgreift die zahlreichen Venen des Sinus venosus und breitet sich besonders in den basalen skleralen Lamellen am Corneoskleralrande aus, indem er hier keulenartig anschwillt. Meist mit dieser Pigmenthülle in direktem Zusammenhang

steht der circumcorneale Pigmentring der Sklera (bei Fig. 2 nur in Spuren). Die Pigmentzellen des Cornealfalzes erstrecken sich bis in subconjunctivale Schichten und werden hier pupillarwärts von einem meist stark pigmentierten aber schmalen Conjunctivalpigmentring (Cjp) dachförmig überlagert.

Die subconjunctivale Gefäßschicht ist von einer Pigmenthülle (Scp) geschützt, welche vom Corneallimbus an unter der, bis auf die erwähnte Stelle pigmentlosen, Conjunctiva hinzieht und den Sklerotikalknorpel überlagern kann, wie z. B. beim Raben. Im Auge dieses Vogels finden sich auch mächtige mit starker Pigmenthülle umkleidete Gefäße, welche am Cornealfalze senkrecht die Lamellen der Sklera durchbohren, somit subconjunctivale Gefäßschicht und venöse Gefäße des Sinus venosus verbinden. Beim Haushuhn ist nur der conjunctivale Pigmentring vorhanden, skleraler Pigmentring und subconjunctivale Pigmentschicht fehlen. Beide, den Musculus ciliaris einschließende Pigmenthüllen sind schwach entwickelt. Beim Rebhuhn, ebenso beim Raben ist die Pigmentation gleich der oben beschriebenen eines stark pigmentierten Vogelauges. Bei Perdix findet sich häufig interstitielles Pigment in subvasalen Teilen des Sinus venosus, dessen Gewebe dann Ähnlichkeit mit dem Grenzringe der Säuger besitzt. Beim Eichelhäher ist die Pigmentation etwas schwächer, ebenso das Pigment heller gegenüber dem des Raben, der das dunkelste Pigment besitzt. Bei dem untersuchten Papagei ist der zentrale Pigmentstrang im Corpus und den Basalstümpfen der Ciliarfortsätze ziemlich ausgeprägt, er setzt sich aber nicht in die Iris fort. Der periphere Strang besteht nur aus einigen wenigen verästelten Pigmentzellen, deren Verbreitungsgebiet bis etwa gegen die Mitte des Sklerotikalknochens reicht. Der intermediäre am Musculus Cramptonianus sich hinziehende Strang fehlt bis auf einige wenige Pigmentzellen.

In der Iris fehlt bei dieser Gruppe der Vögel das Pigment infolge der großen Ausbreitung des Ciliarmuskels fast vollkommen. Eine Ausnahme hiervon macht der Strauß und die Schwalbe, deren Iris nach Lauber (02) eine reiche Pigmentation aufweist. Pigmentierte Zellen finden sich aber meist, mit Ausnahme des Haushuhns, in der peripheren Grenzschicht entweder als direkte Fortsetzung des zentralen Corpusstranges wie beim Rebhuhn, Rabe und Eichelhäher oder als getrennte Schicht ohne Zusammenhang mit der Pigmentation des Corpus wie beim Papagei. Die Zellen sind reich verästelt und hören gegen den Muskel hin mit ziemlich scharfer Grenze auf. In dieser Grenzschicht findet sich, ebenso wie in den der Conjunctiva nächstgelegenen Pigmentschichten das Pigment von hellerer Farbe als in der Chorioidea und im Corpus; der Übergang erfolgt an der Iriswurzel. Durch Ausbreitung der einzelnen Pigmentkörperchen in den Bindegewebszellen erscheint

das Pigment heller. Demgegenüber haben die wenigen perivasculär angeordneten Pigmentzellen im Irisstroma dunkles Pigment, ebenso die Bindegewebszellen, welche in dem sehr dünnen pupillaren Irisstroma dieses ganz durchsetzen. Diese Zellen sowie diejenigen der basalen Irisstromaschicht, welche sich von den dunkel pigmentierten Blättern der sekundären Augenblase kaum abheben, sind wenig verzweigt, meist flach und von denjenigen des Retinapigments nur durch ihre Gestalt, nicht aber durch Form und Farbe der Pigmentzellen verschieden. Da das Pigment der Pars ciliaris und iridica retinae sehr feinkörnig ist und jene oben erwähnte dritte Art zellartiger Körperchen (Corpuscula) bei den von mir untersuchten Vögeln nicht aufweist, ist es nicht unwahrscheinlich, daß diese Pigmentzelllagen der untersten und pupillaren Irisschicht retinalen Ursprung haben. Die Irisfortsätze und Ciliarbalken enthalten stets nur einzelne Pigmentkörner.

Von der zweiten Gruppe, der der Raptatores, standen mir zur Verfügung Schnitte von: Gypaëtus barbatus, Bubo maximus und Strix (spec.)? Alle Augen zeichneten sich gegenüber der ersten Gruppe durch geringe Pigmentierung aus. Bedingt scheint dieser Mangel an Pigment durch die stärkere Verknöcherung des Sklerotikalringes, bei dem deutlich Markräume vorhanden sind, und die dadurch hervorgebrachte geringere Lichtdurchlässigkeit. Die beim Uhu schwach entwickelten epi- und subskleralen Pigmenthüllen vereinigen sich einmal durch eine zwischen dem Skleralknorpel und den Sklerotikalknochen geschobene Pigmentverbindungsschicht und schliesslich distal von letzterem Knochen in einem in allen Skleralschichten gleichmäßig entwickelten circumcornealen Pigmentring. In der subconjunctivalen Schicht enthält das Auge vom Geier verästelte Pigmentzellen, deren Ausläufer in die gegen die Subconjunctiva sehr undeutlich abgesetzte Conjunctiva hineinragen. Die Epithelzellen selbst weisen vereinzelt körniges Pigment auf. Die intermediäre Pigmenthülle ist überall schwach entwickelt. Stärker ist die Pigmentation der Pars iridica corporis, doch setzt sich das Pigment nie direkt in die Iris fort. Diese scheint vielmehr stets in der oberen Grenzschicht pigmentlos zu sein. Bei Bubo und Gypaëtus fanden sich wenige vereinzelte Pigmentzellen nur perivasculär. Die unterste, aus verzweigten Pigmentzellen bestehende Schicht, sowie die Pigmentzellen der Pupillarzone deuten auf retinalen Ursprung. Der Mangel an Pigment in der Iris wird deshalb durch andere Licht absorbierende Substanzen, hauptsächlich Fett, wettgemacht. Bei Bubo fanden sich in den peripheren Irisschichten zahlreiche lymphocytenartige Zellen. Bei Gypaëtus entsteht die lebhaft rote Farbe der Iris wahrscheinlich auch aus Farbstoffen, die mit eigentlichem Pigment nichts zu tun haben.

Die Fuscinstäbchen der Retina sind besonders fein, nadelförmig bei den untersuchten Nachtraubvögeln, mehr rundlich besonders bei

den Hühnervögeln. Die Fuscinkörner sind sehr klein und wenig variabel in der Größe. Die Pigmentation des Pecten weist vermöge ihres bei den Vögeln gleichgestalteten Baues eines gefalteten, reich vaskularisierten und pigmentierten Gewebes keine Differenzen in der Pigmentverteilung auf. Die Pigmentkörnchen sind ziemlich groß, rund, selten ellipsoid.

Das dritte Lid enthält im bindegewebigen Stroma scharf umgrenzte Pigmentzellgruppen, die durch ihre Größe und reiche Verästelung auffallen. Die pupillare Kante ist meist so stark pigmentiert, daß die Zellformen nicht mehr unterscheidbar, der ganze Lidabschnitt als homogen schwarze Masse erscheint.

Die nahe Verwandtschaft der Reptilien zu den Vögeln drückt sich bei den meisten Vertretern dieser Klasse auch im Bau des Auges und darin auch in der Pigmentverteilung aus. Bei den Eidechsen, von denen mir mehrere Serien von Lacerta vivipara und L. agilis zur Verfügung standen,[1] ist die Gefäßhaut nebst Corpus und Iris fast gleichmäßig stark von Pigmentzellen erfüllt. Im Corpus zweigt sich ein peripherer Pigmentzellenstrang ab, läuft an der inneren Seite des Skleralknorpels entlang, schlägt sich am distalen Ende desselben auf seine Oberfläche um und bildet eine subconjunctivale Pigmentschicht (Lauber 02). Von größeren Reptilienaugen stand mir eine Serie von Testudo (spec. ?) zu Gebote. Die Struktur dieses Auges weist eine noch größere Ähnlichkeit mit derjenigen der Vögel auf. Man kann neben einem sehr stark entwickelten Chorioidalpigment, das gegen die Sklera wegen der lückenhaften Verknorpelung und des Eindringens pigmentierter Gefäße nicht so scharf begrenzt ist, auch ein, allerdings gehirnseitig nur in Spuren, auftretendes Episkleralpigment verfolgen. Es ist im lidseitigen Teile als Schutz für die subconjunctivale Gefäßschicht sehr stark entwickelt. Ein allerdings sehr unregelmäßig starker Skleralknorpelring und ein desgleichen stark ausgeprägter Sklerotikalring wirken ebenso wie die Anordnung des Ciliarmuskels auf die Verteilung des Pigments ein. Das Chorioidalpigment setzt sich in die Pars iridica corporis fort, ohne in die Iris einzudringen. In der Iris selbst treten zahlreiche Klumpenzellen auf, die sich perivaskulär anordnen und hier augenscheinlich das Irispigment der Stromazellen vertreten. Ein conjunctivales Pigment fehlt vollständig. Seine Funktion wird vielmehr ganz von dem außerordentlich starken subconjunctivalen Pigment sowie dem stark entwickelten skleralen Circumcornealring ausgeübt. Lauber (02) beschreibt bei Testudo graeca das Vorkommen von Pigment in der Conjunctiva bulbi, ohne jedoch die Art desselben und seinen Verbreitungsbezirk zu erwähnen. Es wäre dies der einzige Fall von Conjunctivapigment bei den Reptilien, da derselbe Autor das Auftreten epithelialen Pigmentes

[1] Ich möchte auch hier Herrn Professor Gaupp vielmals dafür danken.

im Auge der Krokodilier, Echsen und Thalassochelys nicht hervorhebt. So besteht also im ganzen eine prinzipielle Einheitlichkeit in der Pigmentverteilung des Sauropsidenauges.

2. Säugetiere (ausschließlich Mensch).

Bei der Betrachtung des Säugetierauges wird im ganzen die Reihenfolge, wie sie oben innegehalten wurde, auch hier beibehalten werden, doch wird die große Ähnlichkeit, die zwischen Vertretern derselben Familie und denen nah verwandter Ordnungen in der Verteilung des Augenpigments besteht, die Beschreibung insofern vereinfachen, als es genügen wird, die Charaktere je eines Tieres daraus allein ausführlich zu schildern.

Für das Auge der Marsupialier mag das Auge von Lagorchestes leporoides (Hasenkänguruh) hier an erster Stelle zur Besprechung kommen. Das Pigment der Chorioidea ist gemäß der starken Pigmentation des Gesamtauges sehr stark entwickelt und gegen die Sklera ziemlich scharf abgegrenzt mit Ausnahme der dem Opticus benachbarten Partie. Es setzt sich direkt in das Corpus ciliare fort und zwar in den zentralen Teil, da hier, ebenso wie bei den Sauropsiden, das Corpus in eine stark pigmentierte Pars iridica corporis und eine fast pigmentlose Pars skleralis gesondert ist. Ebenso ist die Iris von sehr dichtliegenden Pigmentzellen fast vollkommen ausgefüllt mit Ausnahme des Musculus sphincter pupillae. Klumpenzellen fehlen vollkommen. Der Opticus ist in seinem Verlaufe durch die Sklera von einer Pigmenthülle umgeben, deren verästelte Pigmentzellen zugleich mit den Fasern der Lamina cribrosa zwischen die einzelnen Nervenstränge eindringen. Vereinzelte reich verzweigte, große Pigmentzellen durchsetzen die Sklera in der Höhe des Corpus, ohne jedoch einen skleralen Pigmentring am Cornealfalze zu bilden. Dagegen finden sich vielverzweigte Pigmentzellen in der subconjunctivalen Gefäßschicht, die eine vom Cornealfalze bis zur Höhe der Ora serrata reichende episklerale Pigmenthülle bilden. Conjunctiva-Pigment scheint vorhanden zu sein: seine Reichhaltigkeit und Verbreitung konnte ich nicht feststellen, da das Epithel nur sehr mangelhaft erhalten war.

Das Lid weist stärkere Pigmentierung nur an der Lidkante auf, sowie im Epithel der äußeren Lidhäute. Das Pigment ist häufig in den Epithelzellen selbst als körnige Ablagerung enthalten, oder liegt in sehr fein verzweigten zwischen die Epithelzellen Fortsätze entsendenden Pigmentzellen.

Die Form der Chorioideazellen unterscheidet sich wenig von denen der anderen Säuger. Die Retinazellen zeichnen sich durch außerordentliche Größe und Vielkernigkeit aus, sind aber regelmäßig sechseckig.

Didelphis (spec.?) schließt sich eng an das Känguruh an. Die Pigmentanhäufung in der Conjunctiva und der subconjunctivalen Schicht ist noch größer als bei dem vorhin erwähnten Vertreter. Die Sklera dagegen ist fast ganz pigmentfrei.

Ebenso unterscheidet sich Petaurus (spec.?) (ein Flugbeutler) in keiner Weise von den beiden eben erwähnten Marsupialiern.

In der Ordnung der Edentaten ist die Menge des Augenpigmentes in allen drei Schichten des Bulbus gleich groß. Die Reichhaltigkeit der Pigmentation drückt sich nicht nur in dem stark entwickelten Chorioidalpigment aus, sondern erstreckt sich auch auf die Sklera und die bindegewebige Kapsel. Auch in den Augenmuskeln finden sich mächtige verzweigte Chromatophoren. Bei Dasypus setzt sich das Pigment, auf dem Durchschnitt betrachtet, als breiter, das ganze Corpus ciliare einnehmender Pigmentstreif direkt in die Iris fort, so daß diese mit Ausnahme der Muskeln vollständig gleichmäßig von Pigmentzellen durchflochten ist. Die Form der Stromazellen läßt sich leider bei keinem der hier untersuchten Edentaten feststellen, da alles spirituskonservierte Präparate waren. Die Sklera weist neben der Opticuspigmenthülle einen starken circumcornealen Pigmentring auf. Die Conjunctiva ist sehr unregelmäßig pigmentiert. Es finden sich jedoch vereinzelte kugelige Pigmentklumpen (Zellen?) in den mittleren Schichten des Epithels, die anscheinend ihr Pigment an die darunter liegenden basalen Epithelzellen abgegeben haben. (Vgl. Fig. 1.)

Die Conjunctiva tarsi ist besonders an der corneaseitigen Umschlagstelle im basalen Teile stark pigmentiert; nach dem Fornix zu treten dann vereinzelte verästelte, subconjunctivale Pigmentzellen auf. Sie fehlen aber am Fornix selbst und in der Conjunctiva bulbi. Bradypus ist ebenso wie Dasypus im Auge reich pigmentiert, doch ist das Pigment der mittleren Augenhaut schwächer entwickelt. Hingegen findet sich ein sehr ausgedehntes conjunctivales Pigment, das vom Cornealfalze bis zum Fornix reicht.

Von Perissodactylen stehen mir zwei Vertreter zur Verfügung, von denen der eine das Rhinozeros, also ein Tropentier, der andere das Pferd, ein Haustier ist. Die Pigmentverteilung ist in beiden Augen dieselbe, doch unterscheidet sich das Auge des Rhinozeros durch die dunklere Farbe und größere Quantität des Gesamtpigments. Bei diesem durchsetzt das regelmäßig die Gefäßwände umkleidende Chorioidalpigment gleichmäßig das Corpus ciliare bis zur Corona und setzt sich dann direkt in die Iris fort. Die Iris besitzt in ihrer äußeren Grenzschicht eine dichte Lage von Pigmentzellen, die in das Stroma mit vielen, die Gefäße umgreifenden, äußerst fein verzweigten Fortsätzen hineinreichen und mit den gleichfalls verzweigten Stromazellen ein dichtes Netz bilden. Von diesen unterscheiden sich durch ihre klumpige

Form die außerordentlich zahlreichen Klumpenzellen, die, häufig in dichten Gruppen angeordnet, die ganze basale Stromaschicht der Iriszone durchsetzen. Die Sklera ist pigmentfrei mit Ausnahme derjenigen Stellen, wo Gefäße dieselben durchbrechen. Dort finden sich stets gewaltige perivasculäre Pigmentanhäufungen, desgleichen am Opticus. Außerordentlich stark entwickelt ist die vom Cornealfalze bis zum Fornix reichende conjunctivale Pigmentschicht, die von einer ebenso stark entwickelten subconjunctivalen Gefäßpigmenthülle unterlagert ist. Die Farbe des Retinapigments wirkt heller als das Chorioideapigment und erscheint grau. Corpuscula fanden sich häufig in der Ciliarzone und waren von wechselnder Größe.

Das Pferd, und zwar ein dunkeläugiger Vertreter, unterscheidet sich vom Rhinozeros durch einen geringeren Pigmentreichtum des Auges. Namentlich die Chorioidea ist verhältnismäßig pigmentarm. Die suprachorioidale Schicht weist noch die größte Pigmentansammlung auf. Dieselben Verhältnisse herrschen im ganzen Bulbus posterior bis zur Ora serrata. Hier verdickt sich die Pigmentschicht stark, fein verzweigte Pigmentzellen erscheinen als dichter Filz, der das ganze Corpus bis an den Grenzring, sowie die basalen Teile der Ciliarfortsätze ausfüllt. Desgleichen ist die Iris von einem dicht verzweigten Geäder eigentümlich krauser Pigmentzellenäste ausgefüllt. Außer dem pigmentlosen oberen Teile des Musculus dilatator kann man eine darauf liegende schwächer pigmentierte hintere Grenzschicht, sowie eine etwas stärker von Pigmentzellen ausgefüllte vordere Grenzschicht unterscheiden. Klumpenzellen finden sich in dem den Musculus sphincter iridis umgebenden Gewebe. Stark pigmentiert sind ferner die Irisfortsätze. Die Pigmentzellen reichen bis an die Descemetsche Membran und liegen derselben als kugelige Gebilde bisweilen auf. Es könnte sich hier um Zellen retinalen Ursprungs handeln, da man retinales Pigment als interstitielle Körner in dem Gewebe des Grenzrings antrifft. Die Sklera ist vollkommen pigmentfrei. Auffällig berührt ein scharf abgesetzter circumcornealer Ring in der Conjunctiva; er reicht in den basalen Epithelschichten näher an den Limbus, wie in den oberen, so daß eine scharfe, die Conjunctivaldicke durchsetzende schräge Grenzlinie entsteht. Der laterale Rand dieses Ringes ist nicht so deutlich ausgedrückt.

In der Unterordnung der Artiodactyla Nonruminantia stand mir leider nur eine domestizierte Form, nämlich das Hausschwein (Sus scrofa domesticus) zu Gebote. Das Auge zeichnet sich durch ziemliche Pigmentarmut aus. Die gegen die Sklera scharf abgehobene Chorioidalpigmentschicht verliert ihre scharfe Grenze nur in der Gegend des Opticus, wo Pigmentzellen auch die skleralen Schichten durchsetzen und den Anfangsteil des Opticus mit einem netzförmigen Geflecht umgeben. Auch die Lamina cribrosa führt Pigmentzellen, aber nicht in so großer

Anzahl wie beim Rhinozeros. An der Ora serrata teilt sich die Chorioidalpigmentschicht in einen zentralen, die Basalstümpfe der Ciliarfortsätze und das Stroma iridis durchziehenden Pigmentstrang und einen peripheren, an der äußeren Grenze des Corpus sich bald verlierenden Strang. Interstitielles (retinales) Pigment findet sich in der zentral vom Canalis venosus gelegenen Gewebe. Einzelne sporadische Pigmentzellen liegen am Corneoskleralbord. Conjunctivales Pigment findet sich nur in Spuren.

Unter den Ruminantien lag mir ein reicheres Material zur Untersuchung vor. Für die Pigmentierung des Rindauges (Bos taurus) ist nicht die dichte, sondern die überaus gleichmäßige Verteilung des Pigments in Chorioidea und Sklera charakteristisch. Die Gefäßhaut ist von flachen, verästelten Pigmentzellen durchsetzt, die in der Gegend der Ora serrata häufiger werden und in zwei im Durchschnitt getrennt ziehende Pigmentstränge auslaufen. Sie durchsetzen gleichmäßig das ganze Corpus mit Ausnahme des Ligamentum pectinatum, ebenso das ganze Irisstroma und ähneln sehr denjenigen des Pferdes. Für die ganze Unterordnung der Nonruminantien ist ferner charakteristisch das auch beim Rind stark vorhandene sklerale Pigment. Es verstärkt sich hier am Corneoskleralborde zu einem circumcornealen Ring. Conjunctivales Pigment war auch hier nur in Spuren nachzuweisen.

In dem retinalen Pigment der Pars ciliaris fanden sich auffallend viele Corpuscula von bedeutender Größe.

Ovis aries schließt sich hinsichtlich seiner Pigmentation eng an die des Rindes an. Das Pigment der Chorioidea ist besonders in der infra- und suprachorioidalen Schicht stark entwickelt und setzt sich als zwei scharf abgegrenzte, die schwächer mit Pigmentzellen versehene Gefäßschicht einschließende Stränge bis zur Ora serrata fort. Auch die Gegend des Opticuseintrittes tritt durch stärkere Pigmentierung der gehirnseitig gelegenen Schichten hervor und die Zellen folgen den Zügen der Lamina cribrosa, durchsetzen auch den sich aufspaltenden Nerven. Der untere stärkere Strang zieht am zentralen Rande des Corpus ciliare hin, dasselbe nur in seinem zentralen Teile mit Pigmentzellen durchsetzend, gibt häufig Äste in die Ciliarfortsätze ab und durchsetzt schließlich die unteren Irisschichten. Der obere, periphere Strang setzt sich am peripheren Rande des Corpus fort und verläuft in der Höhe der Corona ciliaris. Das Stroma der Iris ist besonders in seinen basalen und pupillaren Teilen stark mit verästelten dunklen Pigmentzellen versehen. Die lidseitige oberste Schicht besteht aus Pigmentzellen, die mit hellgelben, bräunlichen Körnchen versehen sind, eine Schicht, deren Elemente sich in den tieferen Schichten mit solchen der basalen dunklen mischen. Die Irisfortsätze sind mit reichlich braunes Pigment enthaltenden verästelten Zellen durchzogen; sie kommunizieren mit den skleralen

Pigmentzellen, vermeiden aber den pupillarwärts von den Irisfortsätzen gelegenen Teil der Descemetschen Membran. Die Grenze des skleralen Pigments wird durch eine die Insertion des letzten Irisfortsatzes mit dem Corneoskleralborde verbindende, die Sklera schräg durchsetzende Linie gekennzeichnet. Den Corneoskleralbord umgibt ein schmaler Pigmentring. Er wird gebildet durch die körniges hellbraunes Pigment enthaltenden tieferen Zellschichten der Conjunctiva bulbi.

Der wilde Vertreter der Boviden, Buffelus bubalus, gleicht in der Verteilung des Augenpigmentes dem Rind, doch tritt eine bedeutende Vermehrung, sowie eine dunklere Färbung des Gesamtpigmentes im Auge dieses, die Tropen bewohnenden Tieres auf. So unterscheidet sich die Pigmentation der Iris durch das Auftreten zahlreicher Klumpenzellen, deren Vorhandensein auch im Grenzring die Pigmentation dieser Gebilde verstärkt. Reich entwickelt ist hier auch das conjunctivale Pigment, dessen Verbreitungsbezirk sich vom Cornealfalze bis in die Gegend der Fornix erstreckt. Es findet sich auch eine sehr starke Pigmenthülle um den Opticusstamm.

Cervus elaphus unterscheidet sich von Capreolus durch stärkere Anhäufung des Pigmentes in fast allen Teilen des Auges. Die Pigmentverteilung ist aber bei diesen beiden Cerviden ebenso wie diejenige von Cervus canadensis nicht verschieden. Es möge deshalb hiermit eine Beschreibung dieser drei Vertreter zugleich erfolgen. In der Chorioidea ist die Pigmentation besonders im lidseitigen Teil des Bulbus durch eine starke suprachorioidale Pigmentschicht gegen die Sklera abgegrenzt; im gehirnseitigen Teile verwischt sich diese Grenze namentlich am Opticus, der beim Wapiti eine außerordentlich dichte circumopticale, aus verzweigten Pigmentzellen gebildete Hülle besitzt. Die beiden europäischen Verwandten weisen diese Hülle nicht in derselben Stärke auf. Corpus ciliare, Iris, Ciliar- und Irisfortsätze sind von einem dichten Gewebe fein verzweigter Pigmentzellen erfüllt, deren Gleichmäßigkeit in Verteilung, Form und Farbe nur durch sporadische, in der Iris und den Basalstümpfen der Ciliarfortsätze auftretenden Klumpenzellen unterbrochen wird. Beim Reh ist das Corpus nur in seinem basalen Teile von fast unverzweigten Pigmentzellen erfüllt, die sich durch Form und Farbe von den Klumpenzellen kaum unterscheiden. Das Ligamentum pectinatum ebenso wie die basale Grenzschicht des Corpus ist stets pigmentfrei. In der Iris umkleiden die fädigen Pigmentzellen die Gefäße und bilden in der basalen und peripheren Grenzschicht dichtere Pigmentnetze. Klumpenzellen fanden sich häufig bei C. canadensis in den den Sphincter umgebenden Schichten. Im Gewebe des Grenzringes liegt dichtes körniges Pigment.

Die Sklera enthält wie bei der ganzen Ordnung der Ruminantien reichlich sklerales Pigment, das vollständig gleichmäßig

die Lamellen durchsetzt und dichter am Corneoskleralrande angeordnet ist.

Das epitheliale Pigment der Conjunctiva findet sich als ein dunkler, scharf abgesetzter Grenzring am Cornealfalze, reicht aber nur bei C. canadensis bis in die Nähe des Fornix.

Die Form des Pigmentes weist bemerkenswerte Unterschiede nicht auf; Corpuscula fanden sich selten.

Gazella dorcas schließt sich beziehentlich der Pigmentverteilung direkt an obige Cerviden an. Das Pigment ist aber viel dunkler und quantitativ in größerer Menge am Corneallimbus sowie in der Conjunctiva.

Unter den Nagern fallen die Leporiden durch eine ziemliche Pigmentarmut heraus. Bei Lepus timidus ist die Chorioidea von einer sehr schmalen Pigmentschicht überlagert und gegen die pigmentlose Sklera durch scharfe Grenze geschieden. An der Ora serrata teilt sich der suprachorioidale Strang in zahlreiche kleine, den Ciliarmuskel durchsetzende Stränge. Die peripheren, der Sklera anliegenden Stränge enthalten das reichlichste Pigment und bilden somit eine periciliare Pigmenthülle. Iris und Irisfortsätze sind reichlich von hellbraunen Pigmentzellen durchflochten, das Stroma iridis ist verhältnismäßig sehr schwach pigmentiert. Im Grenzringe findet sich interstitielles Pigment, aber nur in geringer Ausdehnung. Im vorderen Bulbusteile überzieht die Sklera eine ausgeprägte subconjunctivale Pigmentschicht, die am Cornealfalze auch die obersten Skleralamellen durchsetzen kann. Überlagert ist sie von einer in den basalen Epithelzellen auftretenden conjunctivalen Pigmentschicht. Beim Kaninchen (graues Individuum) war das Pigment von graubrauner Farbe und unterschied sich in der Verteilung nicht von demjenigen des Hasen. Augenscheinlich wurde die Irisfarbe allein durch die Farbe des Pigmentes hervorgerufen. Sie hatte ebenso wie das Haarkleid des betreffenden Individuums eine sehr dunkle graubraune Farbe. Bei einem zweiten Kaninchen mit grauer Iris war der Pigmentreichtum in allen Geweben bedeutend geringer als die in beiden vorhin beschriebenen Individuen. Die Iris weist eine verhältnismäßig an Pigmentkörnern reiche, aber sehr dünne äußere Pigmentschicht auf. Im Stroma derselben fanden sich pigmentierte Zellen nur perivaskulär. Ein conjunctivales Pigment läßt sich bei diesen sehr hellen Individuen auch nicht einmal in Spuren nachweisen.

Sciurus vulgaris (Eichhorn) unterscheidet sich von den Leporiden durch dunkleres Pigment und größeren Pigmentreichtum. Neben dem stark entwickelten dunkelbraunen Pigment der Aderhaut finden sich Pigmentzellen zahlreich am Opticuseintritte in der den Nerven begleitenden Gefäßschicht und folgen derselben bis in das episklerale Gewebe. Am Corpus ist die periphere, an dem Skleralrande anliegende

Pigmenthülle besonders entwickelt und umgreift beiderseitig den Canalis venosus. Entsprechend der gewaltigen Pigmentmenge in der ganzen Iris mit Ausnahme derjenigen Teile, die durch Muskelgewebe eingenommen werden, finden sich auch die Irisfortsätze von einem dichten Pigmentfilz erfüllt. Die Sklera weist im Unterschied zum Hasen reichlich sklerales Pigment auf, das sich besonders am Cornealfalze zu einem dichten cornealen Ring vereinigt. Conjunctivales Pigment fand sich nur in einem schmalen circumcornealen Ring. Das Retinapigment ist verhältnismäßig sehr dünn, nadelförmig; Corpuscula fallen durch ihre Größe auf.

Die dicke, an großen Gefäßen reiche Chorioidea von Dasyprocta isthmica (Aguti) ist in ihrem ganzen Durchschnitte mit Pigmentzellen gleichmäßig versehen, die gegen die Sklera hin einen scharfen Rand bilden mit Ausnahme einiger weniger, die Lamellen der Sklera durchsetzender Pigmentzellen im Opticuseintritt. Im Corpus finden sich dieselben Verhältnisse wie bei Sciurus; auch die Ciliarfortsätze weisen pigmentierte Bindegewebszellen auf. Das Pigment im Corpus setzt sich direkt in die Iris fort und erfüllt dieselbe gleichmäßig mit einem dichten Netz lang ausgezogener Stromazellen, deren Anordnung in regelmäßigen Schichten der Iris ihren spezifischen Charakter verleiht. Auf die linsenseitige, stärker pigmentierte basale Grenzschicht folgt eine sehr gleichmäßig von Pigmentzellen durchsetzte Stromaschicht. Die Pigmentzellen sind bipolar, auf dem Durchschnitt betrachtet so angeordnet, daß sie senkrecht zur Oberfläche der Iris stehen und hier den Anschein einer palissadenartigen Anordnung hervorrufen. Dichter sind die Stromazellen in der peripheren Grenzschicht. Das sklerale Pigment fehlt fast vollkommen. Im lidseitigen Teile des Auges ist das Pigment besonders an den Fornixgefäßen stark entwickelt und reicht bis an den Corneallimbus. Das Conjunctivalepithel besitzt eine basale pigmentierte Zellschicht, die vom Corneallimbus bis zum Fornix reicht und dort auf die Conjunctiva tarsi übergreift. Die Sklera durchbohrende Gefäße haben stets eine im lidseitigen Teil des Auges stark ausgeprägte Pigmenthülle.

Gerbillus (spec.?), Springmaus, unterscheidet sich in nichts vom Eichhorn. Die Stärke und Ausbreitung des conjunctivalen Pigmentes ließ sich leider wegen teilweisen Fehlens der Conjunctiva nicht feststellen.

Unter den Insektivoren möge eine Beschreibung der Pigmentverteilung im Auge von Galeopithecus volans im gleichen Maße auch für die Pigmentverteilung im Auge der andern Vertreter dieser Ordnung gelten. Das verhältnismäßig ziemlich schwach entwickelte Pigment der Chorioidea teilt sich an der Ora in mehrere den Lamellen des Corpus parallele Stränge, deren periphere in der Mitte der Corona ciliaris endigen. Der zentrale Strang läuft am zentralen Ciliarrande

hin und verdichtet sich zu einem dichten Netze in der Iriswurzel, versorgt reichlich die Irisfortsätze mit Pigmentzellen und bildet schließlich in der Iris einen dichten, linsenseitig durch eine hellere, lidseitig durch eine dichtere pigmentierte Grenzschicht variierte filzartige Durchflechtung. Der Musculus sphincter ist vollständig pigmentfrei. Ebenso weist die Sklera außer der circumopticalen Anhäufung Pigmentzellen nicht auf. Um den Opticus selbst ist die Pigmenthülle außerordentlich stark; sie dringt mit der Lamina cribrosa zwischen die Opticusfasern ein und findet sich auch in Form verzweigter Pigmentzellen zwischen den einzelnen Strängen des Nerven bis in die Papilla nervi optici. Eine subconjunctivale Pigmentschicht umkleidet die größeren Gefäße am Fornix, hört hier aber auf, ohne den Skleralbord zu erreichen. An diesem selbst durchsetzen Pigmentzellen alle Lamellen der Sklera und bilden hier einen sehr starken circumcornealen Ring der pupillarwärts von einem schmalen conjunctivalen Ring überlagert wird.

Die Gestalt des Pigmentes selbst ist sehr feinkörnig, in der Retina sind aber die Stäbchen ziemlich kurz: Corpuscula konnte ich in ihr nicht nachweisen.

Bei der Spitzmaus tritt die Pigmentierung der Gefäßhaut durch die massige Anhäufung der Pigmentzellen vor der sehr wenig Pigment enthaltenden äußeren Augenhaut hervor. Das Pigment am Cornealfalze ist sowohl in Sklera wie Conjunctiva sehr schwach entwickelt.

Der Igel schließt sich direkt an Sorex an.

Ebenso wie die Insectivoren zeichnen sich die Chiropteren durch eine starke Pigmentation der Gefäßhaut aus. Bei Vesperugo pipistrellus ist das Chorioidalpigment in der Nähe des Opticus besonders stark und folgt dem Nerven als zusammenhängende Schicht bis in episklerales Gewebe. Im Corpus ciliare und in der Iris, besonders in den zentralen Schichten erfüllt das Pigment in Form von sehr dicht aneinanderliegenden Zellen das ganze Gewebe mit Ausnahme der Muskeln und der anderen im Corpus stets unpigmentierten Teile, der basalen Grenzschicht und des Ligamentum pectinatum. Sklerales Pigment findet sich im ganzen Bereich der Sklera und ist besonders dicht auch im lidseitigen Bulbusteile. In der Conjunctiva läßt sich Pigment bei diesem Tiere nicht nachweisen.

Eine gleich reiche Pigmentierung weist die Chorioidea von Cynonycteris collaris auf. Sklerales Pigment bildet ein durch den Übergang der skleralen Lamellen in die cornealen Lamellen gekennzeichneten circumcornealen Pigmentring. Ebenso findet sich eine starke subconjunctivale Gefäßpigmenthülle. Conjunctivales Pigment läßt sich hier nicht feststellen, es findet sich aber reichlich in dem Auge von Pteropus melanopogon. Im übrigen unterscheidet sich dieser Vertreter hinsicht-

lich seiner Pigmentverhältnisse nur durch den Mangel eines die ganze Sklera durchsetzenden Pigmentes.

Unter den Raubtieren treten bei den Fissipediern sehr gleichartige Verhältnisse der Pigmentierung in allen Familien dieser Ordnung auf. Charakteristisch ist der sklerale Circumcornealring, der je nach dem Pigmentreichtum der verschiedenen Vertreter von einer verschieden starken conjunctivalen Pigmentschicht überlagert ist. Das Aderhautpigment von Ursus americanus ist zwischen den Gefäßen in Lamellen, die konzentrisch mit dem Augenmittelpunkte verlaufen, sehr regelmäßig und in ziemlicher Dichte angeordnet. Es ist gegen die Sklera scharf abgesetzt mit Ausnahme des Opticuseintritts und in der Gegend der Ora serrata, wo es den an letzterer Stellung sehr mächtigen, die Sklera durchbohrenden Gefäßen folgt. Die Iris, die in ihrer ganzen Ausdehnung mit Ausnahme einer schwächer pigmentierten Basalschicht und des fast pigmentlosen Musculus sphincter von Pigmentzellen erfüllt, die teils rund, teils eckig mit wenigen plumpen Fortsätzen auch in ihrem Gehalt an grobkörnigem dunklen Pigment sich eng an die Retinazellen anschließen und sich daher von den zahlreichen Klumpenzellen kaum unterscheiden. Der sklerale circumcorneale Pigmentring ist bei diesem Bären sehr mächtig entwickelt. Er wird überlagert von einer vom Cornealfalze bis ziemlich an den Fornix reichenden subconjunctivalen Pigmenthülle. Epitheliales Pigment fand sich nur in den basalen Zellen der Conjunctivapapillen und zwar immer direkt über subconjunctivalen Gefäßen.

Der zweite Vertreter der Ursiden Procyon lotor weist von dem vorigen nur quantitative Unterschiede in der Pigmentmenge auf.

Sehr reichliches dunkles Pigment findet sich in dem Auge von Mustela martes. Die mit großen Gefäßen versehene Aderhaut, von suprachorioidaler und basaler Pigmentschicht eingeschlossen, teilt sich an der Ora serrata in mehrere den bogenförmigen Muskellamellen des Corpus ciliare folgende Pigmentstränge (s. Fig. 4), deren periphere besonders stark ausgebildet sind und sich am skleralen Rande bis zum Canalis venosus fortsetzen und denselben mit Pigmentzellen einschließen. Dieses von fast allen Säugern abweichende Verhalten der Pigmentation des Ligamentum pectinatum und des Grenzringes findet sich bei allen Fissipediern. Die schwachen Irisfortsätze sind wenig oder gar nicht pigmentiert, um so stärker tritt dann wieder Pigment in der Iris selbst auf. Die Iriswurzel erscheint als fast homogen schwarze Masse, während hingegen pupillarwärts die mittleren Stromaschichten schwächer mit Pigmentzellen durchsetzt sind, deren Form verzweigter als die des Bären noch lange nicht an die fein verzweigten Stromzellen der Ungulaten heranreicht. Die Sklera ist in ihrer ganzen Ausdehnung sporadisch mit Pigmentzellen durchsetzt und bildet am Corneoskleraborde den häufigen circumcornealen Pigmentring. Gemäß des Überganges

der skleralen in die cornealen Lamellen ist das Verbreitungsgebiet dieses Ringes eine zu den Sklerallamellen fast senkrecht stehende Zone. Die Conjunctiva Bulbi führt Pigment nur bisweilen direkt über den subconjunctivalen Gefäßen.

Das Ciliarpigment ist dunkelbraun, die Körner von verschiedener Größe mit sehr vielen Corpuscula.

Die Familie der Caniden (vertreten durch Canis familiaris, ein ziemlich helles Individuum) entspricht hinsichtlich ihrer Pigmentverhältnisse den Musteliden. Die Quantität des Pigmentes ist in vorliegendem Falle geringer. Nur am Corneoskleralborde und in der Iris treten fast dieselben Pigmentmengen wie bei Mustela auf. Conjunctivales Pigment fehlte bei diesem Vertreter vollkommen. Bei einem zweiten stärker pigmentierten Individuum derselben Familie ist das Irispigment durch zahlreiche Klumpenzellen verstärkt.

Ichneumon (spec. ?) weist ebenfalls die charakteristischen Merkmale der Landraubtiere auf. Die Sklera ist mit Ausnahme des Circumcornealringes und der Opticusgefäße pigmentlos. Conjunctivales Pigment läßt sich bei diesem Individuum nicht nachweisen.

Weichen die Feliden in der Pigmentation des Auges von den übrigen Familen der Raubtiere im Allgemeinen nicht ab, so fallen sie alle durch die verschiedene Färbung der Iriszellen auf, deren Farbe vom hellen Gelb bis zum Braungelb differiert und sich von derjenigen des Chorioidalpigments, welches außerordentlich dunkelbraun ist, scharf abhebt. Über das Irispigment des Katzenauges und seine feinere Histologie sind von verschiedenen Autoren (Koganei 85, Hasche 02) eingehende Untersuchungen gemacht worden, ich kann hier auf die feineren Strukturverhältnisse dieses Pigments nicht eingehen.

Auch unsere Hauskatze (Felis domestica) hat gegenüber den schon besprochenen Formen hinsichtlich der Pigmentverteilung keine charakteristischen Eigentümlichkeiten. Das schwarzbraune Pigment der Chorioidea weist schon im Corpus ciliare bisweilen eine hellere Farbe auf. Die Farbe der Stromazellen in der Iris, deren oberste Schichten aus meist bipolaren spindelförmigen Zellen bestehen, enthalten nach Lauber (06) äußerst feinkörniges gelbliches Pigment. Bei den untersuchten Individuen fand sich das ganze Stroma iridis mit Pigmentzellen erfüllt, deren Menge in den basalen Teilen abnimmt. Conjunctivales Pigment läßt sich nur in Spuren nachweisen.

Auch beim Löwen fällt vor allen Dingen die verschiedene Färbung des Pigments sofort ins Auge. Das suprachorioidal gelegene Pigment erweist sich viel dunkler als ein zwischen den Gefäßen und dem Tapetum gelegenes Pigment, welches bei den bisher besprochenen Raubtieren sich nicht nachweisen ließ. Hier durchsetzt es gleichmäßig die obersten Zellschichten des Tapetum und zwar ist das Pigment wohl

außerordentlich feinkörnig, so daß selbst bei sehr starker Vergrößerung noch keine Körnerstruktur wahrzunehmen war. An der Ora serrata teilt sich das suprachorioidale Pigment in jene verschiedenen bogenförmig verlaufenden, das Corpus durchsetzenden Pigmentstränge, von denen ein peripherer, dunkle Zellen führender bis zur Corona ciliaris reicht. Sind die Zellen bis zu dieser Stelle von flacher Gestalt, so treten an ihre Stelle hier sehr dunkle klumpige Zellen, welche sporadisch den oberen Corpusteil und die unteren Skleralamellen durchsetzen. Die Irisfortsätze sind schwach pigmentiert, die Stromazellen der oberen Irisschicht ähneln genau denen der Katze. Im Stroma iridis sind sie bipolar im Durchschnitt palissadenförmig angeordnet. Der stark entwickelte sklerale Circumcornealring wird lateral von einem stark pigmentierten, aber schmalen Conjunctivalpigmentring überlagert.

Die Fischotter (Lutra lutra) zeichnet sich durch ein sehr pigmentiertes Auge als Wasser bewohnendes Raubtier von den anderen Fissipediern aus. Das sehr stark entwickelte Chorioidalpigment ist gegen die sehr fest gebaute Sklera scharf (mit Ausnahme am Opticus) geschieden. Corpus und Iris sind von sehr dunklen Pigmentzellen vollständig durchsetzt, mit Ausnahme des in der Iris außerordentlich mächtig entwickelten fast vollkommen pigmentlosen Musculus sphincter und Musculus dilatator iridis. Skleraler Ring und subconjunctivale Gefäßschicht führen sehr viel verästelte dunkle Pigmentzellen; in der Conjunctiva liegt das Pigment in den basalen Epithelzellen etwas lateral vom Cornealfalze beginnend und reicht bis in die Nähe des Fornix.

Gegenüber den Landraubtieren nehmen die Pinnipedier beziehentlich ihrer Pigmentverteilung eine gleichfalls durch die Struktur des Auges bedingte Sonderstellung ein. Die von sehr dunklen Pigmenten durchsetzte Chorioidea bildet besonders starke Pigmentansammlungen am Opticus, dessen Gefäße von starken Pigmentschichten umsäumt sind. Gegen die Sklera ist dieses Pigment scharf abgesetzt. Der zentrale Teil des Corpus ist besonders reich pigmentiert, die Pigmenthülle setzt sich direkt in die unterste Grenzschicht der Iris fort. Die Iris selbst ist in ihrem ganzen Stroma von Pigmentzellen durchsetzt, die außerordentlich fein verzweigte Fortsätze haben. Der Musculus sphincter ist stark entwickelt und nur in seinen bindegewebigen Teilen mit einzelnen Pigmentzellen durchflochten. Eine ganz eigenartige Stellung nimmt das Sklerapigment ein. Die Sklera des Seehundes (Phoca vitulina) weist in ihren polaren Teilen zwei sehr starke Verdickungszonen auf, so daß die Sklera in diesen circumpolaren Teilen die doppelte Stärke wie in der Äquatorialzone besitzt. In den verdickten Stellen findet sicch kein Pigment, außer in den Gefäßhäuten. Hingegen weist die dünne äquatoriale Zone sehr reichliches sklerales Pigment auf. Die Sklera setzt sich gegen das Corpus nicht scharf ab, sondern bildet eine buchten-

reiche unregelmäßige Grenzlinie. Die zwischen dem Ciliarmuskel und dieser Skleralgrenze gelegene, aus Grenzringgewebe bestehende Schicht reicht bis zum Canalis venosus. Sie besitzt einen Reichtum an kleinen, meist kugeligen oder wenig verzweigten Pigmentzellen, deren Ansammlung an dieser Vene besonders dicht ist. Der subconjunctivale Gefäßring enthält zahlreiche verästelte Pigmentzellen, während das conjunctivale Epithel nur in den Basalzellen der Papillen Pigment enthält.

Sowohl in der Ciliarzone wie in der Iriszone finden sich in der Retina zahlreiche Corpuscula.

Das Auge von Lemur (spec. ?) schließt sich einerseits an die Katzen an, andererseits hat es in bezug auf die Verteilung des Augenpigments schon typische Merkmale der in der Folge zu besprechenden Affen. Das Pigment der Aderhaut bildet in der Gegend des Opticus perivasculäre Hüllen. Es durchsetzt gleichmäßig in derselben Anordnung, wie es bei den Katzen beschrieben wurde, den Ciliarkörper und nimmt in diesem Augengewebe schon eine hellere Farbe an, wie sie besonders in den Stromazellen der Iris vor allem auffällt. Die Pigmentfarbe ist ebenso gelb wie bei den Katzen. Die Pigmentzellen bilden eine dichte äußere Grenzschicht und durchsetzen in weniger dichter Anordnung das ganze Stroma iridis mit Ausnahme des Sphinctermuskels. Die unter diesen gelegenen Zellen haben eine dunkelbraune Farbe und unterscheiden sich weder von den Chorioidalzellen, noch in der Farbe vom Retinapigment. Sklerales Pigment findet sich in Spuren am Cornealfalze. Es wird überlagert von einer ziemlich stark ausgeprägten subconjunctivalen Pigmentschicht. Über die Ausbreitung des pigmentierten Conjunctivalepithels kann ich wegen der mangelhaften Erhaltung desselben keine näheren Angaben machen.

In der Retina sind besonders häufig hexagonale zweikernige Zellen vertreten. Corpuscula konnte ich nicht nachweisen. Perodicticus potto unterscheidet sich von Lemur in keiner Weise hinsichtlich der Pigmentierung.

Unter den catarrhinen Affen zeigt Macacus rhesus folgendes Verhalten: Die sehr dunkles, beinahe schwarz erscheinendes Pigment führenden Zellen, sind in der Chorioidea reichlich vertreten, und gegen die Sklera hin scharf geschieden. Das Chorioidalpigment durchsetzt das ganze Corpus und bildet gegen Sklera und basale Grenzschicht eine stärkere, von Pigmentzellen gebildete, periphere und zentrale Hülle. Das Ligamentum pectinatum enthält nur vereinzeltes körniges Pigment. Die Stromazellen der Iris sind von einem ganz hellen gelben Pigment angefüllt; der Übergang in diese helle Farbe findet an der Iriswurzel statt, wo man körniges Pigment in allen Schattierungen vom dunkelbraun bis hellgelb in den einzelnen Zellen enthalten, findet. Die Anordnung der Zellen im Irisstroma entspricht derjenigen von Lemur.

Auch hier weist die unter dem Sphinctermuskel liegende Schicht von Stromazellen sehr dunkel gefärbtes Pigment auf. Es unterscheidet sich nur schwer von den gleichfalls vorhandenen Klumpenzellen. Die Sklera ist fast pigmentfrei. Es finden sich Spuren einer subconjunctivalen Pigmentschicht, bestehend aus vereinzelten perivasculären Pigmentzellen, welche von einer conjunctivalen Pigmentschicht überlagert sind, die vom Cornealfalze bis zum Fornix reicht. Die Farbe dieses conjunctivalen Pigments erscheint etwas heller als das chorioidale Pigment und steht somit zwischen chorioidalen und Irispigment.

Die Fuscinstäbchen der Retina haben die Form sehr langer dünner Nadeln, Corpuscula finden sich keine.

Die drei jetzt zu besprechenden Menschenaffen unterscheiden sich sämtliche voneinander durch Verteilung Form und Farbe der Pigmentzellen. Das Auge von Siamanga syndactylus besitzt sehr reichliches, außerordentlich dunkles, beinahe schwarzes Pigment, das in allen Geweben des Auges die gleiche Farbe aufweist. Das schwarzbraune, stark entwickelte Chorioidalpigment ist von der Sklera durch keine besonders scharfe Grenze geschieden. Besonders die Umgebung des Opticus enthält zahlreiche interlamelläre Pigmentzellen, die zwischen die Opticusfasern selbst eindringen. An der Ora serrata durchsetzt das Pigment den ganzen Ciliarkörper in regelmäßigen parallel verlaufenden Linien, welche aus ziemlich platten Pigmentzellen bestehen (siehe Fig. 5). An der peripheren und zentralen Grenze bilden diese Zellen im Corpus ciliare Pigmenthüllen. Auch findet ein scharfer Abschluß durch reihenweise angeordnete Pigmentzellen gegen den Iriswinkel statt, indem die beiden erwähnten Corpusschichten eine auf diese senkrecht stehende Pigmentschicht verbindet. Die Pigmentzellen der Iris weisen einen durchaus verschiedenen Bau von den gewöhnlichen bei den andern Affen auftretenden Pigmentzellen auf. Feinere Verästelung der Stromazellen treten überhaupt nicht auf. Die Fortsätze dieser Pigmentzellen sind sehr stark mit Pigmentkörnern angefüllt und enden mit keulenartigen Anschwellungen. Auf diese merkwürdige Form hat schon Hotta (06) aufmerksam gemacht. Die äußere Grenzschicht der Iris ist so dicht von Pigmentzellen angefüllt, daß sie als eine homogen schwarze Schicht erscheint. Die Stroma iridis enthält sehr wenig Pigmentzellen. Diese bilden erst wieder eine dichtere Schicht, in dem über dem Musculus dilatator befindlichen Teil. Klumpenzellen finden sich häufig, besonders im Bindegewebe des Sphincternuskels. Die Sklera ist im allgemeinen frei von eigentlichem Sklerapigment, doch finden sich Pigmentzellen häufig in Begleitung von Gefäßen, welche die Sklera durchbohren. Stark entwickelt ist eine vom Cornealfalze an den ganzen vorderen Augenbulbus überziehende conjunctivale Pigmenthülle. In der Conjunctiva liegt das epitheliale Pigment am dichtesten

über dem Canalis venosus und reicht vom Skleralrande bis an den Fornix.

Simia satyrus steht an Pigmentreichtum dem Siamang nicht nach; die Farbe des Pigments ist sehr dunkel, nähert sich aber mehr einem rötlichen Braun. Das reichlich entwickelte Chorioidalpigment ist von der Sklera nicht sehr scharf geschieden und bekleidet die Sklera durchbohrende Gefäße als dichte Pigmenthülle. Das Corpos ciliare ist von feinfädigen Pigmentzellen ziemlich ungleichmäßig durchsetzt. Es finden sich zwei stärker ausgeprägte Grenzschichten, von denen die periphere nur schwach entwickelt ist und bis zum Grenzring reicht, die zentrale hingegen ziemlich stark ausgesprochen, sich gegen die pigmentlose basale Grenzschicht scharf abhebt; sie setzt sich direkt in die Iris fort. An der Iriswurzel befindet sich eine perivasculäre größere Ansammlung von Pigmentzellen, ohne jedoch eine besonders ausgesprochene Pigmentschicht gegen den Iriswinkel, wie beim Gibbon zu bilden. Farbenunterschiede zwischen Iris und Aderhautpigment bestehen nicht. Doch weisen die Iriszellen besonders charakteristische Eigenschaften auf, die eine Andersfärbung des Irispigments vortäuschen. Das ganze Stroma iridis wird von Pigmentzellen durchzogen, die einen spindelförmigen Körper besitzen und deren Enden in sehr lange, dünne, fädige Fortsätze ausgezogen sind, die der Irisoberfläche ziemlich parallel laufen. Es entsteht dadurch; auf dem Durchschnitt betrachtet, eine flach rautenartige Zeichnung in der Iris. Sie bilden eine starke obere Grenzschicht, die besonders am Pupillarrande dem Musculus sphincter als dichte Schicht auflagert. Eigentliches sklerales Pigment ist nicht vorhanden; es treten die Pigmentzellen in die Sklera vielmehr nur in Begleitung der zahlreichen die Sklera durchbohrenden Blutgefäße ein, so daß besonders am vorderen Skleralteile ein skleraler Ring vorgetäuscht werden kann. Reichlich entwickelt ist auch hier die subconjunctivale Pigmentschicht. Sie wird lidseitig überlagert von einer sehr weitreichenden, aber nur in den basalen Zellen pigmententhaltenden Conjunctivalschicht. Diese erstreckt sich vom Cornealfalze bis zum Fornix und schlägt sich dort auf das tarsale Epithel über.

Der letzte der zu besprechenden Anthropoiden Troglodytes niger besitzt im Auge weniger Pigment als die beiden eben erwähnten Menschenaffen. Die Farbe des Pigmentes ist dunkelbraun, erreicht aber nicht die Intensität derjenigen von Gibbon. Die Pigmentzellen der Chorioidea sind ziemlich unregelmäßig durch das ganze Stroma der Aderhaut verteilt und bilden nur suprachorioidal eine zusammenhängende Hülle. Einzelne wenige Pigmentzellen finden sich in dem skleralen Gewebe, welches den Opticus umgibt. Das Chorioidalpigment teilt sich an der Ora serrata in viele, teils dem oberen Ciliarkörperrande parallel verlaufende Pigmentstränge, die in der Höhe der Corona

ciliaris plötzlich aufhören, teils durchsetzt es mit dünnverzweigten Zellen das ganze Corpus und bildet auch gegen die basale pigmentlose Grenzschicht des Corpus eine dünne aber deutlich abgegrenzte Schicht. Sie geht an der Iriswurzel direkt in die Stromaschicht der Iris selbst über. Die Pigmentation der Iris gleicht im allgemeinen derjenigen des Orang; sie bildet eine sehr dunkle periphere Grenzschicht (s. Fig. 7). Ebenso ist der Musculus sphincter auch lidseitig von einem dichten Pigmentnetz überlagert. Klumpenzellen finden sich nur wenig. Die Sklera ist im lidseitigen Teile pigmentfrei, die subconjunctivale Pigmentschicht weist fast dieselbe Entwicklung wie beim Orang auf. Das conjunctivale Pigment reicht vom Cornealfalze bis zum Fornix und ist in ersterer Stelle besonders stark entwickelt, sodaß sich Pigment nicht nur in basalen Zellschichten befindet, sondern hier auch bis in die obersten Zellschichten dringt.

3. Allgemeines über das Pigment im Säugerauge.

Betrachtet man zusammenfassend die Pigmentverteilung im Säugerauge, so stellt es sich vor allem heraus, daß eine Pigmentation nach einem Schema, wie sie dem Sauropsidenauge eigentümlich ist, hier nicht zutrifft. Das Auge der einzelnen Säugerarten ist hinsichtlich seines Baues von viel größerer Variabilität. Im vorderen Augenabschnitte sind diese Verschiedenheiten der Pigmentation viel eingreifender auf die Wirkung des Gesamtbildes, während im gehirnseitigen Bulbusteile die Verteilungsunterschiede des Pigments viel weniger in Betracht kommen; in der Chorioidea lassen sich solche Pigmentierungsdifferenzen oft nur nach Zerlegung derselben in die einzelnen Lamellen ermitteln, sodaß deren feinere Untersuchung die Aufgabe dieser Arbeit überschreitet. Sattler (76) hat eine große Anzahl Tierbulbi in dieser Hinsicht untersucht und beschrieben. Vergleichende Untersuchungen bezüglich der Pigmentverteilung im Auge einzelner Individuen derselben Spezies haben ergeben, daß bei ihnen Unterschiede in der Pigmentverteilung unter normalen Verhältnissen nie, solche in der Quantität des vorhandenen Pigments selten auftreten. Eine Ausnahme machen hiervon nur die Haustiere, auf die später ausführlich zurückgekommen werden soll. Faßt man ferner die einzelnen Gruppen nahe verwandter Arten ins Auge, so gibt sich gleichfalls eine große Ähnlichkeit in der Pigmentierung der Augen nahestehender Spezies. In der folgenden Gegenüberstellung soll eine kurze Hervorhebung der charakteristischen Pigmentationsunterschiede bei den einzelnen Ordnungen und Familien die vergleichende Übersicht erleichtern. (Meine eigenen Untersuchungen und die in der Literatur sind ja eigentlich nur Stichproben je für die betreffenden Ordnungen; man muß sich bewußt bleiben, daß einzelne noch zu untersuchende Formen auch einmal Abweichungen bieten könnten.)

Unter den niederen Säugern, den Marsupialiern und Edentaten, sind die Pigmentationsverhältnisse oft durch die ähnlich wie im Vogelauge auftretenden Strukturunterschiede in den Augengeweben bedingt. Daraufhin deutet die schon von Lauber (02) erwähnte Zweiteilung des Ciliarmuskels in einen zentralen stärker, und einen skleralen schwächer pigmentierten Teil, sowie die häufige Verknorpelung der Sklera. Auffällig ist bei fast allen diesen Säugern, besonders bei Dasypus, der gesamte Pigmentreichtum in allen Geweben des Auges, sowie der dieses umgebenden bindegewebigen Teile. Ein skleraler Circumcornealpigmentring findet sich nur bei Dasypus, während bei Bradypus und den Marsupialiern die stark entwickelte subconjunctivale, weniger die conjunctivale Pigmentschicht diesen Schutz des vorderen Augenteiles übernommen hat.

Bei Delphinus delphis, einem Vertreter der Cetomorphen, von denen mir leider kein Auge zur Verfügung stand, findet sich nach Lauber (02) Pigment in den basalen Zellen der Conjunctiva, vor allem aber in den circumcornealen interlamellären bindegewebigen Zellen der Sklera in reichlicher Menge.

In der Ordnung der Ungulaten treten hinsichtlich der Pigmentverhältnisse weitgehende Unterschiede in den einzelnen Unterordnungen auf. Gemeinsam für die ganze Ordnung ist die aus sehr fein verzweigten Pigmentzellen bestehende Pigmentation des Ciliarkörpers und der Iris (s. Fig. 3). Nur Schaf und Schwein weichen in dieser Beziehung etwas ab. Die nicht ruminanten Formen schließen sich hinsichtlich ihrer Pigmentation enger an die Perissodactylen an und bilden eine Gruppe, die sich durch Mangel an skleralem Pigment und starke Pigmentierung der Conjunctiva abhebt. Demgegenüber bilden die Ruminantien einen durch das starke Auftreten von skleralem Pigment gekennzeichneten Typus. Innerhalb deren Gruppen unterscheiden sich die Tropentiere durch eine Vermehrung des conjunctivalen Pigments und Verstärkung des Irispigments durch zahlreiches Auftreten von Klumpenzellen, die Haustiere durch eine offenbare Pigmentverminderung, die beim Schwein und Rind vor allen Dingen das conjunctivale Epithel betrifft.

Ein Auge der Proboscidier stand mir leider nicht zur Untersuchung zu Gebote. Sattler (76) beschreibt die Faltung der Chorioidea an der knopfartigen Opticusanschwellung von Elephas indicus; er erwähnt auch die reiche Pigmentation in dem an den Opticus angrenzenden Teile der Augenhäute.

Den geringen Pigmentreichtum der Nager hat schon Lauber (02) hervorgehoben. Eine Ausnahme hiervon macht nur das Eichhörnchen, das gegenüber den anderen Angehörigen dieser Ordnung eine starke sklerale Pigmentation aufweist. In der Pigmentierung der Iris und des

Corpus cilare gleichen diese Säuger sehr den Ungulaten. Ein skleraler Pigmentring am Cornealfalze ist anscheinend nur in Spuren und zwar in den obersten Lamellen der Sklera vorhanden. Stets schützt den exponierten Skleralteil eine reich entwickelte subconjunctivale Pigmenthülle. Die Insektivoren schließen sich den Nagern im allgemeinen an. Stärkere Pigmentierung der Sklera findet sich nur bei Galeopithecus, hier auch im vorderen Augenabschnitte ohne jedoch einen ausgesprochenen circumcornealen Ring zu bilden. Die Aderhaut ist oft sehr pigmentreich.

Bei den Fledermäusen ist der Pigmentreichtum besonders der Chorioidea und ihrer Derivate, dem Corpus ciliare und der Iris, gegenüber der ziemlich schwachen Pigmentierung der beiden vorher erwähnten Ordnungen hervorzuheben. Sklerales Pigment ist bei Vesperugo über die ganze Ausdehnung der äußeren Augenhaut verbreitet, bei den übrigen Vertretern dieser Ordnung dagegen nur im vorderen Bulbusteile und am Cornealfalze. Conjunctivales Pigment ist verhältnismäßig schwach vorhanden.

In der Ordnung der Carnivoren empfiehlt es sich auch bei Betrachtung der Pigmentverhältnisse die Landraubtiere von den Phociden zu trennen. Bei den Landraubtieren herrschen sehr einheitliche Verhältnisse. Charakteristisch für diese ist der stets mächtig entwickelte sklerale Pigmentring am Cornealfalze, demgegenüber das selbst bei Tropentieren immer relativ schwach vorhandene Conjunctivalpigment zurücktritt. In der bogenförmigen Anordnung der Pigmentlamellen im Corpus entsprechend dem Bau des Ciliarmuskels (s. Fig. 4) sowie der Pigmentation des Grenzrings leiten diese Raubtiere zu den Halbaffen über, besonders die Familie der Feliden, welche mit jener auch die merkwürdige Eigenschaft des hellgelben, vom dunkelbraunen chorioidalen Pigment scharf unterschiedenen Irispigments besitzt. Tropen bewohnende Tiere unterscheiden sich auch hier wie bei den Ungulaten durch verstärkte, Haustiere durch verminderte Pigmentmenge. Lutra besitzt sehr reiches Pigment, besonders in der Sklera am Cornealfalze und in der subconjunctivalen Schicht. Als Wassertier weist es ähnliche Pigmentverhältnisse auf wie Phoca. Auch der Seehund besitzt vor allem eine starke pigmentierte subconjunctivale Schicht; auf das sklerale Pigment wurde schon mehrfach hingewiesen.

Die Lemuren bilden hinsichtlich der Pigmentation wie gesagt einen Übergang zwischen Katzen und Affen. Die starke Pigmentierung der Aderhaut haben sie mit den Katzen gemeinsam, sowohl was Anordnung der Zellen als auch was die Farbe des Pigments anbetrifft. In der äußeren Augenhaut liegen die Pigmentverhältnisse wie bei den Affen. Es fehlt sklerales Pigment am Cornealfalze fast vollkommen. Sehr ausgeprägt ist hingegen die subconjunctivale, verhältnismäßig stark entwickelt auch die epitheliale Pigmentschicht.

In allen diesen geschilderten Eigentümlichkeiten gleichen ihnen die untersuchten catarrhinen Affen.

Unter den Anthropoiden herrschen große Verschiedenheiten hinsichtlich ihrer Pigmentverhälnisse. Eingehendere Untersuchungen werden über deren Augen schon von Hotta (06) gemacht, welcher den Pigmentreichtum in diesen Augen besonders bei Orang und Gorilla hervorhebt. Bei letzterem Affen betont dieses auch Heine (01). Adachi (03) zählt den Orang zu denjenigen Tieren, die sich besonders durch ihren Pigmentreichtum in Corium und Epidermis auszeichnen. Die Farbe des Pigments ist am dunkelsten beim Gibbon und unterscheidet sich auch in den peripheren Irisschichten nicht durch seine Färbung vom Retinapigment. Ein mehr rötlichbraunes Pigment findet sich beim Orang, Das Pigment im Chimpansenauge ist etwas heller als das des Gibbon. Die Verteilung des Pigments ist bei allen drei Arten verschieden. Am deutlichsten treten diese Unterschiede im Corpus ciliare zutage. Beim Gibbon ist das Corpuspigment durch eine periphere, zentrale und pupillare Pigmentschicht gegen das umgebende Gewerbe scharf abgegrenzt und weist im Muskel regelmäßige parallel verlaufende Lamellen auf (s. Fig. 5). Der Chimpanse besitzt eine stark entwickelte periphere Pigmenthülle, welche die Sklera gegen das Corpus ciliare abgrenzt (s. Fig. 7), während im zentralen Corpusteile mehr eine gleichmäßige Durchsetzung mit Pigmentzellen vorherrscht, wie dieses besonders beim Orang (Fig. 6) der Fall ist, dem die periphere Hülle fast fehlt. In der Iris fällt beim Gibbon die Form der sehr plumpen schon von Hotta (05) so beschriebenen Pigmentzellen ins Auge, die besonders dicht in der obersten Grenzschicht der Iris angeordnet sind. Diese Ordnung besitzen auch die Stromazellen von Chimpanse und Orang, doch findet sich hier auch das ganze Stroma iridis ziemlich regelmäßig von fein verästelten, meist bipolaren Stromazellen erfüllt, die pupillar über dem Sphinctermuskel besonders dicht liegen. Das subconjunctivale Pigment ist am reichlichsten beim Gibbon, das conjunctivale beim Chimpanse vertreten. Eigentliches sklerales Pigment findet sich bei keinem der drei Menschenaffen; das häufige Auftreten von Pigmentzellen besonders in der Sklera vom Orang ist stets eine Begleiterscheinung der die Sklera durchbohrenden Gefäße, die beim Orang besonders reichlich die äußere Augenhaut durchsetzen.

In der Art der Pigmentation des Corpus ciliare und der Iris gleicht das Auge vom Gibbon auffällig dem Menschenauge und zwar, wie wir später sehen werden, einem Menschenauge vom negroiden Typus.

Ein Vergleich dieser zusammenfassenden Angaben zeigt, wie es oben schon erwähnt wurde und es auch Lauber (02) schon für

den Bau des vorderen Augenschnittes der Säugetiere behauptet, eine große Übereinstimmung in der Pigmentverteilung in Augen nahe miteinander verwandter Arten oder zwischen Tieren mit ähnlichen oder gleichen Lebensgewohnheiten. Betrachtet man ferner die verschiedenen Abschnitte des Auges gesondert hinsichtlich ihrer Pigmentierung bei den einzelnen Arten, so findet sich, daß die Verteilungsunterschiede des Chorioidealpigments so geringfügig sind, daß sie gegenüber dem anderer Gewebe in den Hintergrund treten. Die Pigmentation des Opticus ist wohl ausschließlich abhängig von der mehr oder minder starken Entwicklung des Sklerapigments. Dieses wiederum ändert sich gemäß der bei den Species sehr wechselnden Vascularisation der Sklera oder findet sich als eigentliches sklerales Pigment selten auf Unterordnungen meist auf einzelne Familien beschränkt. Diese Pigmentation bietet daher wenig Anhaltspunkte zur systematischen Verwertung für die Pigmentverteilung. Umgekehrt sind die Verhältnisse der Iris für fast jede Art verschieden, so daß sie infolge dieser hochgradigen Variabilität ebensowenig dem oben gestellten Anspruche genügen.

Am Skleralrande scheinen auf den ersten Blick gleichfalls bestimmte Relationen zwischen dem skleralen und conjunctivalen Pigment zu fehlen. Diese Verhältnisse würden auch bei bloßer Betrachtung des Auges kaum geklärt werden können. Es ist vielmehr erforderlich, hier auch die Pigmentverhältnisse des Coriums, der Oberhaut und des Haarkleids der betreffenden Tiere in den Vergleich hereinzuziehen. Nach Adachi (03 und 06) und Schwalbe (93 und 04) bestehen zwischen Corium und Oberhaut einerseits, zwischen Haut und Haarkleid andererseits bestimmte Correlationen. Im Auge aller Wirbeltiere entspricht die Epidermis der Conjunctiva, während mit dem Corium das subconjunctivale und sklerale Gewebe in nahen Beziehungen stehen. Es richtet sich also die Pigmentation des Conjunctivalepithels nach derjenigen der Oberhaut und zwar anscheinend nicht nur dieser, sondern im geringen Maße auch nach der Pigmentmenge in den Oberhautgebilden, den Haaren bei den Säugern, den Federn bei den Vögeln. Wie nahe die Beziehungen zwischen skleralem Gewebe und dem Corium sind, läßt sich weder aus den vorliegenden Untersuchungen noch aus Vergleichen dieser mit der bestehenden Literatur ersehen, da Arbeiten, die sich eingehender mit der Haut- und Haarpigmentverteilung bei den Tierarten beschäftigen, ausser denjenigen der oben genannten Autoren nicht vorhanden sind. Man müßte die Pigmentverteilung jeweils am Gesamttierkörper kennen, denn das Lid nimmt als Teil der Haut, der fast stets Pigment enthält, (Adachi 03) eine Sonderstellung ein. Berücksichtigt man den Einfluß des Oberhautpigments auf die Conjunctivapigmentation, so treten uns bei den Wirbeltieren folgende Erscheinungen entgegen.

Nach Lauber (02) ist das Conjunctivalepithel bei allen Fischen und Amphibien und einem großen Teile der Reptilien frei von Pigment, wenigstens erwähnt dieser Autor dasselbe nur bei Testudo graeca und hebt diesen Umstand hier besonders hervor (l. c. pag. 403). Alle diese Tiere besitzen aber häufig sogar reichliches subconjunctivales Pigment und einen skleralen Circumcornealring. Ich kann dieses bei den von mir untersuchten Reptilienaugen bestätigen. Bei der von mir untersuchten Schildkröte z. B. lag das subconjunctivale Pigment in Form von verzweigten Pigmentzellen dicht unter der papillarreichen Conjunctiva und folgte allen Faltungen derselben, ohne jemals in conjunctivale Schichten einzudringen. Die Conjunctiva selbst war vollkommen pigmentfrei. Alle diese Formen besitzen bekanntlich auch eine unpigmentierte oder fast pigmentfreie Epidermis, dagegen ein sehr reichlich pigmentiertes Corium. Auch bei den Vögeln ist das Oberhautpigment bekanntlich relativ sehr wenig entwickelt und entsprechend ist das Conjunctivalepithel im ganzen arm an Pigment; dagegen findet sich in der Regel reichlich Pigment circumcorneal in der Sklera. Wo eine starke Pigmentation vorliegt, wie beim Raben, findet sich circumcorneal Pigment als ein schmaler Ring in der Conjunctiva, dessen Ausbreitung lateralwärts auf allen Seiten anscheinend die bei den Vögeln kreisrunde Lidöffnung ein Ziel setzt. Bei allen diesen Tierklassen fällt also die Hauptaufgabe, den vorderen exponierten Augenteil gegen Strahlenwirkung zu schützen, dem skleralen Pigment zu.

Erst bei den Säugern findet sich reichlich Pigment auch in der Epidermis. Von der Quantität dieses epithelialen Pigments hängt es ab, ob. wie bei den eben erwähnten niedereren Tierklassen ein skleraler Circumcornealring vorhanden ist, oder ob die Fähigkeit der Oberhaut, Pigment zu bilden, so stark entwickelt ist, daß das conjunctivale Pigment allein den Schutz dieses vorderen Bulbusteiles übernehmen kann. In diesem letzteren Falle fehlt dann das sklerale Pigment vollkommen, wie bei den Perissodactylen, Affen und Menschen. Hier tritt also das conjunctivale Pigment kompensatorisch für das Sklerapigment ein. Ist hingegen das in der Oberhaut vorhandene Pigment nicht kräftig genug entwickelt, so vermag auch das Pigment der Conjunctiva dieser Schutzrolle nicht zu genügen; es findet sich also in diesen Fällen stets ein skleraler circumcornealer Pigmentring wie bei den Fissipediern.

Man könnte demnach zwei Typen der Pigmentverteilung im vorderen Augenteile aller Wirbeltiere unterscheiden. Bei dem ersten Typ ist das sklerale Pigment circumcorneal stark entwickelt, das conjunctivale Pigment dagegen fehlt oder ist nur so schwach vorhanden, daß es offenbar ohne deutliche protektive Wirkung ist. Dem zweiten Typ gehören diejenigen Arten an, bei denen das conjunctivale Pigment

kompensatorisch für das sklerale Pigment eingetreten ist, während das sklerale fehlt. Übergangsformen zwischen beiden Typen, also solche, die gleichzeitig conjunctivales und sklerales Pigment besitzen, finden sich häufig, besonders dort, wo sklerales Pigment im ganzen Sklerabereich auftritt, wie bei den Ruminantien. Eine Zwischenstellung nimmt ferner das subconjunctivale Pigment ein, welches immer in Begleitung, entweder conjunctivalen oder skleralen Pigments auftritt, bei manchen Tierfamilien, wie bei den Chiropteren zum Beispiel, entschieden den Hauptschutz ausübt und als Übergangstyp hier besonders erwähnt werden soll.

Abgesehen von diesem Zusammenhange zwischen conjunctivaler und Hautpigmentation scheinen noch besondere Einflüsse eine Eigenausbildung der Pigmentierung des Auges bewirken zu können, zum Teil vielleicht in kausaler Verbindung mit der Entstehung der Hautpigmentform: Anpassung an Milieuverhältnisse.

Bei Tropentieren steht eine reichliche Pigmentbildung im Auge wohl im Zusammenhang mit der vermehrten Belichtung: dafür spricht das Auftreten sehr dunklen Pigments, besonders in der Conjunctiva, sowie das vermehrte Vorkommen von Klumpenzellen in der Iris.

Bei wasserbewohnenden Säugern (Seehund, Fischotter) liegt eine besonders reichliche, anscheinend gegen die Strahlenreflektion der Wasseroberfläche gerichtete Pigmentation des ganzen Auges vor.

In den Augen der Nachttiere findet sich überall viel Pigment, augenscheinlich deshalb, weil hier die an sich gesteigerte Empfindlichkeit der nervösen Elemente gegen Licht eines besonders starken Pigmentschutzes auch gegen relativ wenig Licht bedarf.

Bei den Polartieren scheint als Schutz gegen die Wirkung der blendenden Schnee- und Eisflächen, das Augenpigment bei der Depigmentation der Haut unverändert geblieben zu sein[1].

Ob endlich bei den Säugetieren das Augenpigment, speziell das conjunctivale, so wie die Hautpigmentation nach der Geburt stark zunimmt, scheint nicht untersucht zu sein, ist aber vielleicht wahrscheinlich, denn beim Menschen deutet darauf eine Beobachtung Fritsch's (72) bei Negern (Kaffern). Negerkinder haben bekanntlich wenig Oberhautpigment bei der Geburt, es entwickelt sich erst und zwar ziemlich schnell in den ersten extrauterinen Tagen und Wochen. Das Conjunctivapigment braucht anscheinend längere Zeit zu seiner Bildung, wenigstens fand Fritsch die Conjunctiva der Negerkinder weiß, diejenigen der älteren Person dagegen braun und fleckig, was auf ein

[1] Es wäre interessant nachzusehen, ob etwa beim Eisbären doch das Conjunctivalpigment geschwunden sein sollte; es würde ihm dann sein Skleralring genügen. Noch interessanter wäre es beim Polarhasen, da bei Hasen der Skleralring fehlt und man die Depigmentation bei domestizierten Formen hat.

spätes Auftreten reichlichen, conjunctivalen Pigments hindeutet. Diese braune Farbe, meistens gleichmäßig schwarzbraun, erscheint auf der Conjunctiva sehr zahlreicher Tiere. Die Affen haben eine meist dunkelbraune, der Orang eine bernsteinfarbene Conjunctiva. Auch wo die gleichmäßige Farbe fehlt, ist ein circumcornealer Ring in dem Epithel vorhanden, der bei vielen Tieren deshalb nicht deutlich hervortritt, weil man ihn noch für die dunkle Iris hält oder falls diese hell gefärbt, für den oben erwähnten, durch die Struktur der Iris bedingten, dunklen ziliaren Rand derselben.

Ganz eigenartige Verhältnisse bestehen in den Augen derjenigen Tiere, deren Oberhaut und Haarpigment durch Rückbildung der Fähigkeit, Pigmente zu bilden, geringes oder kein Pigment aufweist, wie bei vielen domestizierten Tieren. Es findet bei dieser Rückbildung des Oberhautpigmentes eine gleichartige des Conjunctivalpigments unter jeden Umständen statt, einerlei, ob sklerales Pigment am Kornealfalze vorhanden ist oder nicht. Existierte bei solchen Tieren von Hause aus Pigment in der Sklera, so mag sekundär eine Verdichtung des Pigments circumcorneal auftreten wie etwa beim Rind[1], und zwar kompensatorisch für das geschwundene Conjunctivapigment. Fehlte dagegen einer Form schon ursprünglich das sklerale Pigment, so tritt es auch bei der Domestikation trotz dem mit ihr verbundenen Schwund des conjunctivalen Pigmentes nicht auf (etwa kompensatorisch), so daß ein solches domestiziertes Tier überhaupt kein Pigment am Skleralrande aufweist. Das sind die funktionell ungeschütztesten Augen; hierher gehören das Schwein (helle Rasse), das helle Kaninchen und — genau dieselben Pigmentverhältnisse zeigt der Europäer (s. u.).

Die Störung in der Pigmentbildung bei der Domestikation kann offenbar auch die inneren Augenhäute betreffen, was dann zu den häufigen grauen und blauen Augen der Haustiere führt. Ja, gelegentlich kann dieser Depigmentationsprozeß sogar die inneren Schichten des Auges stärker treffen, als die äußere Bindehaut, so daß dann die Conjunctiva noch relativ viel Pigmente enthält, bei einer Pigmentarmut des übrigen Auges. So findet sich häufig ein deutlich ausgesprochener conjunctivaler Circumcornealring um eine blaue Iris.

Schon bei der makroskopischen Betrachtung fällt diese zwischen wilden und vielen domestizierten Tieren bestehende Differenz der Irisfarbe deutlich auf. Die Iris sämtlicher wilden Säuger ist entsprechend der Farbe des Irispigments braun oder hellbraun; bei den Katzen und vielen Halbaffen und Affen, die gelbes bis gelbbraunes Pigment in der Iris aufweisen, ist sie gelb bis gelbbraun. Graue und blaue, sowie rote Irisfarben

[1] Daß beim Rind der Skleralring erst sekundär verstärkt wurde, also wohl sicher kompensatorisch, scheint mir aus den Pigmentverhältnissen der Ruminantien und besonders wilder Boviden als sicher abgeleitet werden zu können.

treten nur bei Säugetieren auf, deren Pigmentbildung überhaupt gestört ist, sei es durch Domestikation oder durch Albinismus. Bei Haustieren findet man jede Irisfarbe vom schwarzbraunen Auge z. B. des dunklen Rindes über braungrün, grau, gelb bis zum blauen Auge z. B. des weißen Schafes. Diesen Varianten entspricht eine außerordentlich variable Menge des Pigmentes in den inneren Augenhäuten; als Extrem kann es bis auf das Retinapigment überhaupt fehlen, wie bei der weißen Gans. Göhlert (cit. in Ranke II 00) stellt diese vollkommen weißen Haustiere als höchste Zuchtstufe hin. Hinsichtlich des Augenpigments unterscheiden sich diese Tiere in nichts von partiell albinotischen Tieren. Ob man an solchen depigmentierten Zuchtrassen ebenso wie an individuellen Albinos oder Halbalbinos auch sonst physiologische oder morphologische Minderwertigkeit irgend welcher Art vermuten darf, bleibe dahingestellt. Daß sie bei individuellen Albinos so häufig sind, daß man diese geradezu als pathologisch bezeichnen darf, ist wohl allgemein angenommen. Auf die Taubheit partiell albinotischer (blauäugiger) Katzen hat schon Darwin (Variieren im Zustand der Domestikation) hingewiesen, es aber später (Life and Lettres) in dieser allgemeinen Form zurückgenommen, auch Blumenbach (38) handelte darüber. Abelsdorff (08) stellt diese Tatsache von neuem fest und zitiert die darüber bestehende Literatur, ebenso Lauber, zuletzt Przibram (09). Es handelt sich demnach bei partiell albinotischen Tieren um einen Vorgang von Pigmentschwund im Auge und Ohr, der eine Mißbildung des Cortischen Organs zur Begleitung oder zur Folge hat. Der totale Pigmentmangel des roten Albinoauges ist für das betreffende Tier mit so großen Schädigungen der Sehschärfe verbunden, daß das Unnormale dieser Individuen keiner weiteren Erklärung bedarf.

Daß die Domestikation umgekehrt auch extreme Vermehrung des Pigmentes (mindestens in der Haut) hervorbringen kann, sei der Vollständigkeit halber erwähnt; — individuell haben wir bei wilden und domestizierten Arten die bekannten melanotischen Fälle. Untersuchungen über das Augenpigment melanotischer Rassen oder Individuen konnte ich nicht anstellen, fand auch in der Literatur keine Angaben darüber.

4. Menschliche Rassen.

Das Material, das mir von Augen verschiedener menschlicher Rassen zur Verfügung stand, setzte sich aus in Formol fixierten Bulbi folgender Herkunft zusammen:

Neger I. — männlicher Neger aus Dahomey (Koll. Dr. Stock).
» II. — jüngerer Mann aus dem Stamme der Jaunde (= »Kamerun II. Freiburg«).
» III. — etwa 35 Jahre alter Mann aus der Landschaft Atakpame, Togo (= »Togo I. Freiburg«).

Neger IV. — erwachsener Neger aus Kairo (= »Nordafrika I. Freiburg«).
Melanesier (III. Freiburg) — erwachs. Mann aus Bougainville.
» (IV. ») — » » » Neu-Mecklenburg.
» (V. ») — zirka 21jähr. Weib aus Neu-Mandine.
Javane (III. Freiburg) — erwachsener Mann aus Java.
» (VIII. ») — » » » »
Inder — erwachsener Mann (Kaufmann aus Hyderabad). (Koll. Prof. Schwalbe).
Chinese — erwachsener Mann (Prov. Chili). (Koll. Prof. Schwalbe).
Japaner — Bulbus von einer männlichen Leiche aus der Anatomie Tokio.
Europäer —
Badener (Anatomie Freiburg i. B.).
Elsässer (Anatomie Straßburg i. E.).
Italiener (vermutlich Erdarbeiter aus Ober-Italien). (Koll. Dr. Stock).

Dieses Material wurde der anthropologischen Sammlung Freiburg i. B. bezw. Herrn Prof. Fischer von nachgenannten Herren durch gütige Schenkung überlassen, und ich bin beauftragt, ihnen auch hier verbindlichsten Dank dafür auszusprechen: Herren K. Regierungsarzt Prof. Dr. Haberer-Kamerun, Exzellenz Gouverneur Dr. Hahl-Deutsch-Neuguinea, K. Regierungsärzte Dr. Hoffmann, Friedrich-Wilhelmshafen und Dr. Krueger-Togo, Prof. Dr. Sakurai-Fukuoka, Prof. Dr. Schwalbe-Straßburg, Prof. Dr. Elliot Smith-Kairo, Dr. Steiner-Soerabaja, Prof. Dr. Stock-Freiburg i. Br. und K. Regierungsarzt Dr. Wendland-Herbertshöhe.

Neger.

Bei den vier hier untersuchten Negeraugen, von denen drei wahrscheinlich Individuen reinen Negerblutes, das vierte einem solchen mit geringer Beimischung fremden Blutes (Nordafrika) angehören, liegen die Pigmentverhältnisse so gleichartig, daß in der folgenden Beschreibung eine Zusammenfassung dieses Materials unter Berücksichtigung jener individuellen Unterschiede geboten scheint. Das Bild der Pigmentverteilung in dem Negerauge ist in allen hier untersuchten Augen dasselbe und wird nur beeinflußt durch geringe Abweichungen bei den einzelnen Angehörigen dieser Rasse in der Pigmentfarbe und Pigmentmenge. Die Form der Pigmentzellen und die Ausdehnung der pigmentierten Gewebszonen ist bei allen die gleiche. Die Farbe des Pigments ist so dunkel, fast schwarzbraun, daß eine Farbendifferenz zwischen chorioidalem Pigment und retinalem Pigment bei Neger I fast überhaupt nicht, bei Neger IV in geringerem Grade besteht. Die Abweichungen in der Pigmentfarbe bei diesem letzteren von Neger I ist

demnach sehr gering. Die absolute Pigmentmenge ist gleichfalls am größten bei dem am dunkelsten pigmentierten Neger I; diese Quantität des Melanins drückt sich nicht sowohl in einer Vermehrung der Pigment enthaltenden Zellen aus, als vielmehr durch eine vermehrte Anhäufung des Melanins in den einzelnen Zellen (s. Fig. 8a). Je mehr die Zellen mit Melaninkörnern vollgepfropft sind, desto dunkler erscheint das Augenpigment; neben dieser durch physikalische Verhältnisse hervorgebrachten Farbwirkung, existiert offenbar auch jene oben erwähnte tatsächliche Farbendifferenz im Melanin der einzelnen Individuen (wobei von Wirkungen der Korngröße abgesehen werden soll). Geradezu charakteristisch für das Negerauge ist die Plumpheit der Pigmentzellen, deren Fortsätze an den Enden sogar meist keulenartig angeschwollen scheinen; dies resultiert aus einer bis in die äußersten Zellfortsätze reichenden Ausnützung des Innenraumes der gesamten Zellen durch Pigmentkörnchen, während bei den minder pigmentreichen anderen Rassen die Pigmentzellen feiner und zierlicher sind oder gröbere Zellen nur in der Mitte der Zellfortsätze liegende, mehr vereinzelte Pigmentbestandteile haben, so daß dann Feinheit solcher Zellverzweigungen wenigstens vorgetäuscht wird.

Nach dieser einleitenden Bemerkung über Farbe und Anordnung des melanotischen Pigments im Negerauge, soll zu der Pigmentverteilung übergegangen werden. Die Aderhaut weist bemerkenswerte Verteilungsunterschiede in der Pigmentation nicht auf. Gemäß ihrer durch die voluminösen Gefäße hervorgerufenen größeren Gesamtstärke im gehirnseitigen Bulbusteile, liegen die Pigmentzellen nicht zusammengedrängt in dieser suprachorioidalen Schicht, wie es in der anderen lidseitigen Hälfte des Auges der Fall ist, sondern mehr zwischen oder zentral von den Gefäßen, so daß oft eine zusammenhängende suprachorioidale Pigmenthülle (bei Neger II und III) fehlt. Am Opticuseintritt und dem diesen benachbarten Teile treten Pigmentzellen auch interskleral auf; Anfänge zu circumopticalen Gefäßpigmenthüllen fanden sich nur bei Neger III. Die suprachorioidale Pigmentschicht splittert sich gleichsam an der Ora serrata auf und strahlt in das Corpus ciliare aus (siehe Figur 8) dieses mit Ausnahme der basalen Grenzschicht und des Ligamentum pectinatum vollständig mit spinnenförmigen Pigmentzellen durchflechtend. Diese gleichmäßig netzartige Pigmentierung des Corpus ciliare ist nicht nur ein spezieller Unterschied des Negerauges von demjenigen des Europäerauges, sondern dieser Pigmentreichtum des Corpus ciliare — ein Ausfüllen der Lücken des Ciliarmuskels mit pigmentierten Bindegewebszellen — ist eine Eigenschaft sämtlicher dunkler pigmentierter Menschenrassen. Die suprachorioidale Hülle kann sich zum Teil am skleralen Rande des Corpus ciliare als periphere Pigmenthülle bis an das Grenzgewebe fortsetzen (Neger I). An der Iriswurzel findet

ein ziemlich plötzlicher Übergang dieser pigmenthaltigen Spinnenzellen in die Stromazellen der Iris statt, deren Gestalt infolge ihrer plumpen kurzen Fortsätze von derjenigen der viel feiner verzweigten Corpuszellen abweicht und deren Farbe (wohl infolge dieser kontraktierten Form) dunkler erscheint. In der vorderen Grenzschicht der Iris liegen die pigmentierten Zellen so dicht, daß dieser lidseitige Irisrand homogen schwarz erscheint, so gleichmäßig dunkel etwa, wie die ebenfalls ganz schwarze Retinapigmentschicht. Einzelne pigmentierte Zellfortsätze reichen in das angrenzende Stromagewebe und bilden mit vereinzelten Pigmentzellen eine schwächer pigmentierte obere Stromaschicht in denjenigen Augen (Neger I, II, III), in denen die Irisspalte besonders stark entwickelt ist. Dann enthält die mittelste, also hauptsächlich aus Lymphräumen bestehende Schicht nur ganz vereinzelt pigmentierte Stromazellen (s. Fig. 8). Bei Neger IV liegt anscheinend eine geringere Ausbildung dieser Lymphräume in der Iris und damit verbundene stärkere Pigmentierung dieses Teiles der Gefäßschicht vor. In allen Fällen finden sich pigmentierte Stromazellen wieder reichlicher in der dem Musculus dilatator aufliegenden Schicht. Der Muskel selbst ist in seinem lidseitigen Teile meist unpigmentiert. Der Sphinctermuskel ist von einer aus verzweigten Pigmentzellen gebildeten Schicht überlagert und enthält Pigment ebenfalls in seinem Bindegewebe. Anscheinend sehr reichlich, aber von den Stromazellen schwer zu unterscheiden, finden sich Klumpenzellen in der Iris und zwar hauptsächlich in den peripheren Schichten, ein von den meisten untersuchten übrigen Tieren und Menschen abweichendes Verhalten. Das Gewebe des Grenzringes enthält bisweilen wenig (II), oft viel Pigment (I, IV), welches in Form körniger Bestandteile oder als Zellreste, teils auch als kugelige Pigmentzellen (I) interstitiell vorkommt und augenscheinlich auf retinale Herkunft hinweist. Nach dieser Betrachtung der Aderhaut und ihrer Derivate wenden wir uns der äußeren Augenhaut zu.

Die Sklera ist bis auf das oben erwähnte Pigment und vereinzelte, die Gefäße begleitende pigmentierte Zellen pigmentfrei. Ebenso finden sich in der Subconjunctiva Pigmentzellen nur sporadisch in unmittelbarer Nähe von Gefäßen.

Die Epithelzellen der Conjunctiva enthalten Pigment stets in der dem Corneallimbus benachbarten Zone am reichlichsten. Hier sind häufig (Neger I) alle Zelllagen fast gleichmäßig pigmentiert und stets ist an dieser Stelle die Pigmentanhäufung besonders dicht. Lateral nimmt die Pigmentmenge zum Fornix hin ab, insofern als nur die basalen Epithelzellen schließlich noch Pigment führen, bis man auch diese in der Nähe des Fornix pigmentlos antrifft. Die Pigmentation der Conjunctiva ist einer derjenigen Unterschiede des Negerauges von dem des Europäers, die am meisten ins Auge fallen. Es wurde diese

Tatsache schon von Giacomini (87), dann von Pergens (98), Coppez (05) und Fischer (05) beim Neger betont; Steiner (93) wies auf dieselben Eigentümlichkeiten im Javanerauge, Adachi (05) beim Japanerauge hin. Auch hier handelt es sich in allen diesen Fällen nicht um eine prinzipiell vom Europäerauge abweichende Erscheinung, denn das Europäerauge führt ebenfalls Pigment in der Conjunctiva, allerdings gewaltig reduziert, oft wohl nur noch in den dürftigsten Spuren. Es besteht also zwischen weißen und pigmentierten Rassen nur ein Unterschied in der Pigment*menge*, nicht ein prinzipieller *Verteilungs*unterschied im Augenpigment überhaupt.

Das Lid enthält fast nur epitheliales Pigment und dieses in besonders großer Menge an der Lidkante distal von den Mündungen der Meibom'schen Drüsen. In der Conjunctiva tarsi läßt sich kein Pigment nachweisen.

Melanesier.

Die Pigmentverhältnisse in den Augen der drei von mir untersuchten Melanesier verhalten sich gleichartig bei dem Individuum aus Neu-Mecklenburg und dem aus Bougainville. Die Frau aus Mandine weist so starke Abweichungen auf, daß es sich hier wohl sicher um Mischblut handelt. (Etwa zwischen Küstenmalaye und Melanesier.)

Die Farbe des Melanins ist um eine Nuance heller als diejenige im Negerauge, die Pigmentmenge in den Bindegewebszellen ist aber kaum geringer, so daß die Zellform des Melanesierauges nicht von der schon oben beschriebenen abweicht. Also sind auch hier die plump verästelten, groben, stark pigmentgefüllten Zellen vorhanden. Die Verbreitung der Pigment enthaltenden Zellen in der Sklera ist in dem vorliegenden Auge ausgedehnter.

In der Aderhaut ist besonders die suprachorioidale Pigmenthülle auch im gehirnseitigen Augenteile so reich an Pigmentzellen, daß diese eine zusammenhängende Hülle bis zum Opticus bilden. Das ganze sklerale Gewebe in dessen Nähe sowie die Lamina cribrosa enthält ebenfalls Pigment, welches in der Sklera interlamellär, in der Lamina zwischen den einzelnen Opticussträngen in Form pigmentierter Bindegewebszellen auftritt.

Lagen in dem eben besprochenen Teile des Auges bemerkenswerte Eigentümlichkeiten in der Pigmentverteilung nicht vor, so soll jetzt in der Pigmentation des Corpus ciliare eine spezifisch melanesische Eigenschaft erwähnt werden. Das suprachorioidale Pigment splittert sich nicht auf wie beim Neger und durchsetzt gleichmäßig das intermuskuläre Bindegewebe, sondern es setzt sich als stets deutlich ausgesprochene, an der Sklera entlang ziehende periphere Corpushülle bis zum Ligamentum pectinatum fort und gibt nur vereinzelte Pigmentzellen in das intermuskuläre Bindegewebe ab (Neu-Mecklenburg) oder durchflechtet

dieser zahlreicher mit pigmentierten Zellen (Bougainville). Die Form der Pigmentzellen ist hier abweichend vom Neger mehr bipolar und unterscheidet sich nicht von den Irisstromazellen. Basale Grenzschicht und Ligamentum pectinatum sind auch hier pigmentfrei. Interstitielles Pigment findet sich nach Menge und Gestalt demjenigen des Negers entsprechend im Gewebe des Grenzringes.

Der ganze Bau der Iris, die Form und Anordnung der Pigmentzellen in derselben schließt sich so dicht an diejenige der Negeriris an und hebt sich zugleich genau wie jene von den später zu besprechenden Iriden anderer Rassen ab, daß sich auch hier besonders die Verwandtschaft zwischen Pigmentverteilung des Neger- und Melanesierauges ausdrückt. Unterschiedlich finden sich im Gefäßstroma mehr pigmentierte Zellen, die besonders unter der erwähnten homogen dunkel erscheinenden Grenzpigmentschicht eine zweite, ziemlich dichte, netzartige Pigmentschicht bilden. Die dem Dilatator aufliegende basale Grenzschicht besteht aus einer einschichtigen Lage von Pigmentzellen. Klumpenzellen sind zahlreich. Die übrigen Pigmentverhältnisse hier gleichen denen des Negers.

In dem peripheren Sklerateile findet man nur in der subconjunctivalen Gefäßschicht perivasculäre Pigmenthüllen, anscheinend in größerer Vollkommenheit als beim Neger, wohingegen das subconjunctivale Pigment denselben Verbreitungsbezirk hat. Auch hier fällt die Pigmentation des Conjunctivalepithels auf, die Conjunctiva ist gleichmäßig pigmentiert, wenn auch nicht ganz so reichlich wie beim Neger. Nur die basalen Schichten führen hier den Farbstoff. Die Frau aus Mandine zeichnet sich zwar durch einen sehr ausgesprochenen Pigmentreichtum im Auge aus; die Gestalt der viel feiner verzweigten Zellen, die in der Iris nur entfernt — aber doch etwas — an die oben beschriebene charakteristische negroide Form erinnern, sowie die gleichmäßigere Pigmentdurchflechtung des Corpus und der Iris leiten zu den jetzt zu besprechenden Malayen über.

Über das Lid kann ich leider keine Angaben machen, da es bei allen drei beschriebenen Augen fehlte.

Malayen.

Die Augen der beiden Malayen, Javanen, die zu untersuchen ich Gelegenheit hatte, stimmen in allen Punkten der Pigmentierung so überein, daß es Augen desselben Individuums sein könnten.

Die Farbe des Pigments ist etwas heller braun als die der Melanesier und wirkt auch deshalb heller, weil die Zellfortsätze nicht so mit Melaninkörnchen angefüllt sind, wie in den oben erwähnten Fällen. Die Gesamtmenge der Pigmentzellen ist in den einzelnen Augengeweben kaum weniger reichlich. Auffällig ist die starke Ausbreitung des Pig-

ments in den einzelnen Geweben; so reicht zum Beispiel die Pigmentation in der Conjunctiva weiter pupillarwärts als sonst (s. Fig. 10). Die Chorioidea weist bemerkenswerte Unterschiede in der Anordnung der Pigmentzellen gegenüber den schon besprochenen Augen nicht auf, ihre Gesamtpigmentation ist etwas schwächer. Die Pigmentzellen sind aber noch ziemlich dicht in der Aderhaut angeordnet und finden sich auch im skleralen, dem Opticus benachbarten Teile interlamellär ebenso häufig wie beim Melanesier. In der Pigmentation des Ciliarkörpers kommt die Feinheit der Zellfortsätze mehr zum Ausdruck, indem die Pigmentzellen ein feinmaschiges, die basale Grenzschicht und das Ligamentum pectinatum freilassendes Netz bilden, das den ganzen Strahlenkörper durchsetzt und in die obere Grenzschicht der Iris etwas modifiziert fortläuft. Das interstitielle, im Grenzring zu findende Pigment liegt in bedeutender Menge medial vom Canalis venosus bis weit über den Cornealrand zwischen Endothel und untersten Lamellen der Hornhaut.

In der Iris lassen sich dieselben Pigmentschichten wie beim Neger noch unterscheiden, sind aber weniger scharf gegeneinander abgesetzt: die Zellen erscheinen ferner feinverzweigter mit geringer Beimischung von Klumpenzellen. Die epimusculären Pigmentlagen verhalten sich wie beim Melanesier. Diesem gleich treten perivasculäre Pigmentzellen in der subconjunctivalen Schicht auf.

Die Conjunctiva bulbi ist in ihrer ganzen Ausdehnung, aber fast nur in ihren basalen Epithelzellen mit Pigment versehen, das sich besonders auch, wie erwähnt, medial bis in die Conjunctiva corneae erstreckt. Lateral geht dieses Pigment in die Conjunctiva tarsi über und findet sich im oberen und unteren Drittel des Lides an dieser Stelle in das Oberhautpigment übergehend. Pigmentfrei ist also nur das mittlere Drittel der Conjunctiva tarsi.

Die große Ausbreitung der pigmentierten Bezirke im Javanerauge mag mit einer besonderen Fähigkeit, Pigmente auch in normal pigmentlosen Geweben zu bilden, zusammenhängen, wie es Steiner in seinen verschiedenen Schriften über das Javanenauge hervorhebt. (Steiner 05, 06, 07.) Es wäre nicht ausgeschlossen, daß diese beiden Eigenschaften der Pigmentbildung mit der Mischung verschiedener Rassen zusammenhängen, wie sie ja bei den Malayen im weitgehendsten Maße stattgefunden hat.

Inder.

Beim Inder ist das Pigment heller gefärbt, als das des Negers, obwohl es sich in diesem Falle um ein verhältnismäßig sehr dunkel pigmentiertes Individuum aus einer niederen Kaste handelt. Im gehirnseitigen Teil weist der Bulbus bemerkenswerte Unterschiede in der Pigmentzellenanordnung nicht auf. Das Corpus ciliare ist gleichmäßig

stark pigmentiert. Die Pigmentzellen sind sehr fein verästelt und dringen mit diesen feinen Fortsätzen weit in das Gewebe des Ligamentum pectinatum ein. Der dem Grenzringgewebe benachbarte Teil des Corpus ist auch reichlich von Pigmentkörnchen durchsetzt, ebenso wie der unter dem Canalis venosus gelegene Teil bedeutend mehr körniges und unregelmäßig interstitielles Pigment besitzt. Die Iris unterscheidet sich außer durch hellere Färbung des Pigments vom Negerauge durch das fast vollständige Fehlen von Klumpenzellen. Eine äußere, stärker pigmentierte Grenzschicht besteht zwar ebenso wie bei der Negeriris, sie grenzt aber linsenseitig nicht scharf gegen das Stroma ab, geht somit allmählich in den minder dicht von Pigmentzellen durchsetzten Teil über. Dieser Übergang entsteht dadurch, daß das anfänglich aus sehr dichten fein verästelten Pigmentzellen bestehende Netz sich nach und nach lichtet, aber eine gewisse Dichtigkeit im ganzen Stroma bis zur Basalschicht hält. Diese unterscheidet sich durch wieder engere Aneinanderlagerung der Pigmentzellen und liegt der farblosen oberen Dilatatorschicht direkt auf. Der Sphincternuskel ist von einer stärker vortretenden Pigmentschicht bedeckt und selbst ziemlich von Pigmentzellen durchflochten. Er überragt den Dilatator nicht direkt, sondern wird von demselben durch pigmentiertes Stromagewebe getrennt. Die obere Grenzschicht der Iris kleidet den ganzen Iriswinkel aus und schlägt sich auf das Gewebe des Grenzrings über.

Die Conjunctiva enthält gleichfalls eine basale Pigmentschicht, die weniger durch den Inhalt an Pigmentkörnchen, als vielmehr durch die große Ausdehnung des pigmentierten Teils hervorsticht; dieser reicht vom Corneallimbus bis zum Fornix und schließt den dem Fornix benachbarten Teil der Conjunctiva tarsi ein.

Das Lid ist an der Lidkante am stärksten, die Conjunctiva tarsi dagegen bis auf die dem Fornix und der Lidkante benachbarten Teile nicht pigmentiert.

Das Auge des Inders unterscheidet sich somit bedeutend hinsichtlich der Pigmentverhältnisse vom Negerauge, nicht nur durch die Farbe des Pigmentes, sondern auch durch die Form der Zellen.

Mongolen.

Die Anordnung und Farbe des Pigments im Chinesenauge kommt derjenigen im Auge des untersuchten Inders sehr nahe, unterscheidet sich höchstens durch geringere Dunkelfärbung des Melanins und größerer Feinheit der Zellfortsätze. Das Corpus ciliare ist mit Ausnahme des dem Grenzringgewebe benachbarten Teiles gleichmäßig mit feinverzweigten Pigmentzellen versehen. Das Subvasculargewebe des Canalis venosus ist fast vollkommen pigmentfrei. Das Ciliarpigment setzt sich direkt in dasjenige der Iris fort. Äußerste Grenzschicht und Stroma-

gewebe weisen verästelte Pigmentzellen auf, deren Dichte von der Grenzschicht an, linsenseitig gerechnet, zentralwärts abnimmt. Die Form der Zellen ist besonders auffallend durch die besonders feinen Fortsätze (s. Fig. 11 a), die auf dem Durchschnitt betrachtet, meist der Irisoberfläche parallel laufen und ein flaches Netzwerk bilden. Der Sphinctermuskel ist lidseitig und in seinem vom Dilatator durch eine Stromaschicht gesonderten Teile auch linsenseitig von einer dichteren Pigmentzellschicht umgeben. Eine stärker pigmentierte Basalschicht der Iris ist nicht zu unterscheiden. Klumpenzellen sind vereinzelt über dem Musculus sphincter iridis im pupillaren Teile der Iris anzutreffen. In der Conjunctiva bulbi des Chinesenauges liegt das sehr schwach bräunlich gefärbte Melanin nur in den basalen Epithelzellen. Eigentümlich gestalten sich die Verhältnisse in der Nähe des Fornix. Hier liegt das Pigment offenbar nicht mehr in Epithelzellen, sondern findet sich intercellulär, die zwischen den Conjunctivazellen befindlichen Intercellularräume gleichsam ausgießend. Es läßt sich bei den vorliegenden Präparaten nicht nachweisen, ob es sich um intercelluläres Pigment oder Pigment enthaltende bindegewebige Zellen handelt. Sollte dieses letztere der Fall sein, so ließe sich vielleicht hier ein der Hautpigmentierung mongolischer Rassen analoger Fall von auftretendem Coriumpigment verfolgen.

Auch im Lide trifft man auf ähnliche Verhältnisse, das Pigment kommt teils intracellulär, wie am Lidrande oder auch intercellulär vor.

Das Auge eines Japaners, dessen Untersuchung sich leider auf den vorderen Bulbusteil beschränken mußte, da die hintere Hälfte des Augapfels fehlte, unterscheidet sich nur ganz wenig von dem vorigen durch schwächere mehr gelbliche Färbung des Pigments. Corpus und Iris enthalten in allen Schichten so reichliche Pigmentzellen, daß die Zahl der pigmentierten Stromazellen kaum kleiner als etwa beim Inder, der Unterschied nur durch die Farbe und den Gehalt an Melaninkörnchen hervortritt. In der Conjunctiva findet sich Pigment in den dem Cornealfalze benachbarten basalen Epithelschichten. Es ist von etwas hellerer Farbe, wie beim Chinesen. Seine laterale Ausbreitung ließ sich leider wegen Fehlens des Epithels nicht feststellen. Adachi (03) hat die Tatsache des Vorkommens von conjunctivalem Pigment schon hervorgehoben. Autor beschreibt auch eine aus Chromatophoren bestehende Pigmentation der subconjunctivalen Gefäßschicht des Lides. In der Lamina cribrosa nervi optici beschreibt Ogava (06) pigmentierte Bindegewebszellen zwischen den einzelnen Opticusfasern.

Europäer.

Die Pigmentverteilung im Europäerauge darf in seinen Grundzügen als bekannt vorausgesetzt werden, so daß in den folgenden

Untersuchungen nur diejenigen Punkte hervorgehoben zu werden brauchen, die für den Vergleich mit den Pigmentverhältnissen fremder Rassenaugen von Interesse sind. Die Tatsache, daß sich das Europäerauge überhaupt von denjenigen anderer, pigmentierter Menschenrassen unterscheidet, verdient hier kaum besonders hervorgehoben zu werden; die Pigmentunterschiede im Auge erklären sich vielmehr notwendigerweise aus denen in der Haut zwischen pigmentreichen Rassen und den hellen Bewohnern Europas. Die Relationen zwischen dunkler Haut und heller Haut, dunklem Auge und hellem Auge weisen oft allein schon auf diesen Pigmentunterschied des Europäerauges von demjenigen der anderen, dunkel gefärbten Menschen hin. Die schwächere Pigmentierung des Auges drückt sich beim Europäer in einem verminderten Auftreten pigmenthaltiger Zellen in den Geweben, einer kleineren Menge Pigmentkörner in den Zellen, und einer durch physikalische oder chemische Ursachen bedingten geringen Dunkelfärbung des melanotischen Pigments im Verhältnis zu dem der besprochenen Rassenaugen aus. Daß es sich beim Europäer nur um einen Unterschied in der Pigment*menge*, nicht aber um einen solchen in der Pigment*verteilung* handelt, soll hier noch einmal besonders hervorgehoben werden. Demnach besitzt das Europäerauge Pigment in allen den Geweben, die wir als pigmenthaltige bei den anderen Rassen kennen gelernt haben. Es enthält auch Pigment in der Conjunctiva. Die Angabe Fischer's (06), daß die Conjunctiva des Europäers pigmentfrei sei, beschränkt sich höchstens auf Vertreter der nordischen Rasse. Die helle Farbe des conjunctivalen Pigments, sowie die verschieden geringe Menge, in der es in vielen Europäeraugen auftritt, lassen die Annahme zu, daß im Auge der verschiedenen Europa bewohnenden Rassen Pigment in der Conjunctiva von verhältnismäßig starker Entwicklung über alle Stufen bis zu einer vollkommenen Pigmentlosigkeit in den einzelnen Augen anzutreffen ist[1]. Ebenso ist es nicht richtig, wenn noch Hotta (06) im Ciliarmuskel der Menschenaffen den Reichtum hervorhebt an Pigmentzellen, »die beim Menschen bekanntlich fehlen.« Der Ciliarmuskel des Europäers führt stets, oft sogar zahlreiche pigmentierte Zellen in seinem intermuskulären Gewebe und der Umstand, daß man in manchen Augen oft nur Spuren von Pigment in den diesbezüglichen Zellen nachweisen kann, darf nicht in dem Sinne gedeutet werden, daß es sich hier etwa um einen prinzipiellen Unterschied in dem Auge des Weißen gegenüber dem des Farbigen handelte. Von den oben beschriebenen Pigmentverhältnissen weicht das Europäerauge

[1] Herr Privatdozent Dr. Frédéric-Straßburg machte persönlich Herrn Prof. Fischer darauf aufmerksam, daß man auch beim Europäer Conjunctivalpigment finde, die Berichtigung der betr. Angabe (Anat. Anz.) ihm überlassend. Herr Prof. Fischer beauftragt mich, das hier zu tun.

weniger durch seine Zellform, als vielmehr durch die helle Farbe der Melaninkörnchen ab. Diese Körnchen erscheinen in allen hellen Farben, von gelb bis zu schmutzig braun oder rötlichbraun. Dazu besitzt das Melanin die Eigenschaft, sich zu größeren oder kleineren Klumpen innerhalb der Zellen zusammen zu ballen, so daß die schon an und für sich größeren Farbenverschiedenheiten innerhalb desselben Auges neue durch diese Strukturverhältnisse bedingte Variationen eingehen. Infolge dieser unregelmäßigen Verteilung des Melanins innerhalb der Zellen fällt es oft schwer, die tatsächliche Form der Zellfortsätze zu bestimmen. In den Augen, wo das Pigment reicher entwickelt, gleichmäßig den Zellleib anfüllt, sind die Zellfortsätze äußerst fein; der Kern liegt dann als elliptisches Gebilde in der Mitte zwischen meist zwei sehr langen fädigen Protoplasmafortsätzen. Keulenartige Anschwellungen der Irisstromazellen fehlen beim Europäer, so daß sich die Pigmentzellen eher der Gestalt der im Auge des Mongolen auftretenden Zelltypen nähern, als daß sie den Pigmentzellen des Negerauges ähneln. Im übrigen sind die Unterschiede in Form und Farbe des Pigmentes und in der Gestalt der Zellen so mannigfaltig, daß ich auf die folgenden Einzeluntersuchungen verweisen muß.

Bei den von mir genauer untersuchten Europäeraugen, einem Badener, drei Elsässern und einem Norditaliener handelt es sich in allen Fällen um Mischtypen der mitteleuropäischen Bevölkerung. Es konnte bei diesen Untersuchungen nur eine Stichprobe für die Pigmentationsunterschiede zwischen diesen Europäern und den vorher untersuchten Rassen in Frage kommen. Um die Pigmentverhältnisse in den Augen der Bevölkerung Europas auch nur annähernd bestimmen zu wollen, bedarf es eines viel reichhaltigeren Materials, als es mir für die Untersuchungen vorlag. Für die Reihenfolge, in der die betreffenden Individuen hier beschrieben werden, war kein bestimmter Grund maßgebend. Dem braunhaarigen, dunkeläugigen badischen Individuum, als Durchschnittstyp der süddeutschen Bevölkerung, sollen sich die drei Elsässer und schließlich der auf südliche Verhältnisse hinweisende Italiener ausschließen.

Hinsichtlich der Pigmentverhältnisse in der Chorioidea unterscheidet sich das vorliegende Auge eines Badeners von den dunkleren Rassen höchstens in der hellbraunen Pigmentfarbe, aber nicht in der Menge und Anordnung der Pigmentzellen. Hier finden sich vielmehr sehr ähnliche Verhältnisse, wie etwa beim Malayen, indem die suprachorioidale Pigmenthülle ununterbrochen bis zum Opticuseintritt reicht und hier zahlreiche pigmentierte Zellen teils in der Lamina cribrosa nervi optici, teils in den skleralen Lamellen anzutreffen sind. Anders gestalten sich die Verhältnisse im vorderen Bulbusteile, wo eine entschiedene Armut an pigmentierten Zellen sich schon im Ciliarkörper bemerkbar macht.

An der Ora serrata teilt sich die suprachorioidale Pigmenthülle in zwei Schichten. Die periphere verläuft am skleralen Corpusrande noch vor der Corona ciliaris; jenseits derselben finden sich nur einzelne Gruppen sehr schwach pigmentierter Zellen zwischen Corona und Grenzring. Die zweite zentrale Schicht zieht an der pigmentlosen basalen Grenzschicht des Corpus entlang und breitet sich an der Iriswurzel aus. Die Pigmentzellen auch dieser Hülle enthalten sehr hellbraunes spärliches Pigment. Hingegen findet sich reichliches interstitielles Pigment im Gewebe des Grenzringes, so reichlich, daß es die Augen der meisten dunkel pigmentierten oben untersuchten Individuen (sogar Neger) an Menge übertrifft. In der im Leben dunkelbraun aussehenden Iris erscheint das hellbraune Pigment nur in der peripheren Grenzschicht und zwar als fast homogene scheinbar gar nicht aus pigmentierten Stromazellen bestehende Membran. Erst bei starker Vergrößerung erkennt man, daß das Pigment sehr unregelmäßig verteilt in den Stromazellen, die dort äußerst dicht aneinander liegen, enthalten ist. Nur wenige pigmentierte Zellen reichen in die darunter angrenzende Gefäßschicht der Iris. Diese weist pigmentierte Bindegewebszellen nur in perivasculären Anhäufungen auf. Unter und auf dem Musculus sphincter iridis liegen zahlreiche Klumpenzellen, deren Inhalt aus sehr grobkörnigen, ziemlich hellbraun gefärbten Pigmentpartikelchen besteht.

Auch in der Conjunctiva; wie schon oben erwähnt, findet sich bei diesem Individuum ziemlich reichlich Pigment. Seine Hauptverbreitungszone beschränkt sich auf die basalen Zellreihen des Epithels. Das Melanin ist in Form sehr feiner hellbrauner Körnchen stets nur perinucleär gelagert und niemals so reichlich auch im Protoplasma der Zelle enthalten, wie es bei fast allen dunkelpigmentierten Rassen der Fall ist. Der Verbreitungsbezirk dieses Pigmentes läßt sich weder medial noch lateral genau feststellen, weil die Färbung des Pigmentes nach den Seiten hin allmählich verblaßt, so daß sich in den pigmentierten Randpartien dieser Zone fast ungefärbte Melaninkörnchen finden.

Die Besprechung der drei sich hier anschließenden Elsässer[1] beschränkt sich auf Pigmentierungsunterschiede des Corpus und der Iris, da nur der vordere Augenabschnitt untersucht werden konnte. Bei dem ersten, sehr schwach pigmentierten Individuum findet sich blasses, bräunliches Pigment nur in den geringsten Spuren in einigen bindegewebigen Corpuszellen, gleichsam als erste Anfänge einer beginnenden peripheren Corpuspigmenthülle. Ebenso spärlich finden sich einzelne blasse Pigmentkörnchen in der peripheren Irisschicht. An sonstigen Stellen läßt sich mit Ausnahme der Retina in meinen Schnitten kein Pigment nachweisen. Das zweite, etwas stärker pigmentierte Auge

[1] Für die Überlassung dieser Präparate von Hingerichteten sei auch hier Herrn Privatdozent Dr. Frédéric-Straßburg Dank abgestattet.

enthält pigmentierte Zellen perivasculär an der Iriswurzel angeordnet, sowie eine gegen das gerade besprochene Auge etwas stärker pigmentierte periphere Irisschicht. Einige Klumpenzellen liegen unter dem Sphinctermuskel. Auffällig ist das sehr dunkle, zwischen den Gewebszügen des Grenzringes in großer Menge auftretende interstitielle Pigment.

Das dritte Auge eines »brünetten Individuums« weist eine Pigmentierung des Corpus auf, wie sie etwa hinsichtlich der Menge und Anordnung der Pigmentzellen dem Auge des Inders entspricht. Das Pigment ist von sehr hellbrauner Farbe. Ebenfalls sehr hell gefärbt ist das Irispigment, welches in deutlich konturierten, äußerst feinfädigen Zellen enthalten ist, welche zumteil auch in mittlere Stromaschichten der Iris eindringen. Im Pupillarteile liegen eine große Anzahl Klumpenzellen in den dem Muskel angrenzenden Schichten. Das Gewebe des Grenzringes besitzt in seinem lateralen Teile pigmentierte Corpuszellen, in seinem medialen Abschnitt interstitielles körniges Pigment, das an Quantität hinter dem des zuletzt besprochenen Auges zurücksteht[1].

Das Augenpigment des Norditalieners unterscheidet sich besonders durch seine rötlichbraune Farbe vom Pigment der bisher untersuchten Europäeraugen. Dazu ist das Pigment sehr feinkörnig, weniger zu Kongregationen geneigt, und füllt gleichmäßig auch die Zellfortsätze aus; sie sind besonders in der Iris außerordentlich fein (Fig. 12a). Diese wenigen Haupteigenschaften des Pigments und seiner Anordnung in den Zellen schließen dieses Auge beziehentlich seiner Pigmentation besonders eng an dasjenige der Mongolen an.

Die Verteilungen der Chorioideapigmentzellen entspricht derjenigen im Auge des Badeners (Fig. 12). Im Corpus findet ebenfalls eine Spaltung der suprachorioidalen Hülle in eine periphere bis an das Grenzringgewebe reichende, und eine zentrale Pigmentschicht statt, welche sich direkt in die obere Grenzschicht der Iris fortsetzt. Parallel zur peripheren Hülle finden sich pigmentierte Zellgruppen vereinzelt im Ciliarmuskel. Feinverästelte Pigmentzellen bilden ein Geflecht in der peripheren Irisgrenzschicht, dringen aber nur sehr wenig in das Stroma iridis ein. In der Umgebung des Sphinctermuskels liegen zahlreiche sehr dunkel gefärbte Klumpenzellen; sie fanden sich im glatten Teil der Iris auch in peripheren Irisschichten. Kein Pigment findet sich in meinen Schnitten im Gewebe des Grenzringes.

Über die Pigmentation der Conjunctiva kann ich nichts weiter aussagen. Das Pigment, wenn es vorhanden ist, besitzt in diesem Epithel eine so helle Farbe, daß es in den für die Untersuchung der Pigmentverhältnisse zu intensiv gefärbten Schnitten, die mir in liebens-

[1] Herr Dr. Frédéric fand in allen drei beschriebenen Augen Conjunctivapigment.

würdiger Weise von Herrn Prof. Stock zur Verfügung gestellt wurden, anscheinend vom Farbstoff überdeckt wurde.

5. Allgemeines über das menschliche Augenpigment.

Aus diesen Untersuchungen ergibt sich etwa folgender Überblick. In voller Übereinstimmung mit dem oben gezogenen Schlusse von der Konstanz der Pigmentverteilung bei den einzelnen Tierarten lassen sich tiefgreifende Unterschiede in der Pigmentverteilung auch bei den einzelnen Menschenrassen nicht erwarten. Der Mensch bildet nach der Art seiner Augenpigmentation eine scharf umschriebene Spezies ebenso wie die erwähnten Tierarten. Die Pigmentverteilung im Menschenauge ist also konstant: Rassenunterschiede treten nur auf in Farbe und Menge des Pigments und Form der Pigmentzellen, sind also von untergeordneter Bedeutung. Folglich besitzt das menschliche Auge normalerweise Pigment nicht nur in den Teilen, die man in jedem Lehrbuch der Anatomie als pigmenthaltig angeführt findet, sondern auch Pigment in der Conjunctiva, reichlich Pigment im Corpus ciliare sowie Gefäßpigment in der Sklera und in der Lamina cribrosa. Derart liegen die Verhältnisse bei allen Menschenrassen (außer etwa der nordischen), so daß wir diese Art Pigmentation als die für »den« Menschen typische ansehen dürfen. Das prinzipiell regelmäßige Vorhandensein des conjunctivalen Pigments, beim dunkel pigmentierten Menschen stets in relativ großer Menge, das sich meist über den Bereich der ganzen Lidspalte erstreckt und von einer mehr oder minder entwickelten Subconjunctivalschicht unterlagert ist, ferner das Fehlen eigentlichen skleralen Pigmentes, sowie des skleralen Circumcornealringes charakterisiert das Menchenauge als dem oben aufgestellten Säugertypus II angehörig.

Es schließt sich also hinsichlich der Verteilung des Pigments direkt an das Auge der anthropoiden Affen (also überhaupt der Primaten) an, unterscheidet sich aber von diesem durch einen geringeren Pigmentreichtum in allen Geweben, sowie durch eine schärfere Abgrenzung der pigmenthaltigen Gewebe von den pigmentlosen.

Neben dieser grundsätzlichen Gleichheit in der Pigmentverteilung im Menschenauge sollen aber die geringen Unterschiede, welche die einzelnen Rassen aufweisen, doch nicht übersehen werden. Einmal existieren Differenzen in der Färbung des Pigments, die aber durch so viel Nuancen und so fein abgestuft und individuell so variabel sich über alle Rassen verteilen, daß man keine typischen Rassenunterschiede darin sehen kann, wenn ja wohl auch der Neger im ganzen stets dunkler pigmentierte Augen hat als der Europäer.

Dagegen scheinen mir in der Form der Pigmentzellen so deutliche Unterschiede vorzukommen, daß man darnach Gruppen abteilen kann. Man könnte darnach folgendermaßen unterscheiden:

1. Der negroide Typus zeichnet sich aus durch plumpe wenig verzweigte Irispigmentzellen, in denen die Pigmentkörnchen in dicker Masse beieinanderliegen und den ganzen Zellleib füllen, so daß dadurch die Zellen noch klumpiger erscheinen. Das Gefäßstroma der Iris ist relativ locker, die Zahl jener Pigmentzellen geringer als bei den folgenden Typen. Die Conjunctiva ist stets stark pigmentiert, indem die Pigmentkörnchen außer den basalen Conjunctivalepithelien am Cornealfalz sogar noch die oberen Epithelzellen prall anfüllen.

Diesen Typus repräsentieren die von mir untersuchten Neger und Melanesier[1].

So zeigen Neger und Melanesier in diesem Punkt eine deutliche Zusammengehörigkeit wie sie sich, wenn auch weniger prägnant in Haar, Haut und manchem anderen aufweisen läßt.

2. Der mongoloide Typus unterscheidet sich von diesem dadurch, daß die Pigmentzellen der Iris zierlichere Gestalt haben; ihre Fortsätze sind nicht so grob und länger, die Pigmentkörnchen füllen nicht die ganze Zelle so prall aus und sind nicht so dicht gelagert. Andererseits ist die Menge dieser Zellen gegen den ersten Typus vermehrt, sie füllen das Irisstroma, das dadurch dichter erscheint, gleichmäßig aus. Auch hier ist die Conjunctiva stark pigmentiert; mit Pigmentkörnchen beladen sind aber nur die basalen Epithellagen.

Zu diesem Typus stelle ich Chinesen, Japaner und auch den Inder meines Materials. Die beiden untersuchten Javaner zeigen zwar auch noch diesen Typus, aber mit gewissen Abänderungen gegen den negroiden (s. o.) was aus ihrer Stellung im anthropologischen System, dem Einschlag aus einer alten Urschicht im Malayenstamm, sich vielleicht erklärt.

Daß der Inder von den beiden Mongolen sich nicht wesentlich unterscheidet, muß ich unerklärt lassen.

3. Der europäische Typus scheint mir Irispigmentzellen von noch zierlicherer Form mit langen dünnen Ausläufern zu besitzen; ihre Pigmentkörnchen sind im Zellleib oft ganz unregelmäßig zu grösseren oder kleineren Klümpchen zusammengeballt, wohl stets im ganzen spärlicher als bei beiden anderen Typen. Auch

[1] Das weibliche Individuum aus Mandine zeigt von diesem Typus etwas Abweichung, wegen der ich, wie oben schon erwähnt, malayische Mischung annehme.

die Zahl dieser Zellen selbst scheint reduziert. Das conjunctivale Pigment ist stark reduziert, nur die basalsten Zellen weisen — und diese nur sporadisch — je um den Kern geringe Mengen Pigmentkörner auf.

Diesen Typus zeigt das untersuchte mitteleuropäische Material. Diese dritte Form steht der mongoloiden entschieden näher, so daß man die negroide diesen beiden gegenüberstellen kann. Leider haftet gerade meiner Untersuchung dieses europäischen Typs der Mangel an, daß mir rein südeuropäisches und rein nordeuropäisches Material nicht zur Verfügung stand.

Natürlich kann die Aufstellung dieser drei Typen die Rassenunterschiede beim Menschen nicht erschöpfend wiedergeben, sie mag aber als erster Versuch gelten. Es wird zu untersuchen sein, ob sich die reinen Südeuropäer, dann vielleicht auch die Rassen der semitischen (und z. T. hamitischen) Völker in meinen europäischen Typus einfügen, ob etwa Indianer und Eskimo Übereinstimmungen mit meinem mongoloiden zeigen und wie sich weddaische Formen und Australier und andererseits Polynesier verhalten. Hier könnte eine diesbezügliche Untersuchung recht wichtige Hinweise zur Rassensystematik bringen.

Bei obiger Typenaufstellung wurde, wie erwähnt, auf die Pigmentfarbe keine und auf die Gesamtpigmentmenge im Auge nur wenig Rücksicht genommen, aber nun muß hier darauf doch noch kurz eingegangen werden. Wir haben oben bei den Säugetieren gesehen, daß über die Artgrenzen hinweg die Augen der hellfarbigen Haustiere sich gegen alle wilden Formen durch Reduktion der Gesamtpigmentmenge, Änderungen der Pigmentfarbe und starke individuelle Variabilität der gesamten Pigmentverhältnisse auszeichnen. Genau entsprechende Verhältnisse findet man rein anatomisch — ohne daß damit über Wesen und Entstehung etwas ausgesagt werden soll — beim Zentraleuropäer und, wie man nach der Irisfarbe am Lebenden sicher schließen darf, eher noch besser beim Nordeuropäer. In der Tat muß man sagen, daß das Auge helläugiger Europäer in der histologischen Beschaffenheit seiner Pigmentation (also bei der mikroskopischen Untersuchung) sich zu dem eines Vertreters melanotischer Rassen genau ebenso verhält, wie das Auge helläugiger Haustiere zu dem der entsprechenden dunkelfarbigen bezw. wilden Formen. Es wurde oben erwähnt, daß die pigmentärmsten (blauen) Augen mancher Haustiere unmittelbar an halbalbinotische Bildungen herankommen, es muß — ich wiederhole, rein anatomisch — für das blaue Auge des Menschen das gleiche behauptet

werden[1]. Es ist natürlich unmöglich, hier auf eine Erörterung der kausalen Grundlagen dieser Parallelität des anatomischen Bildes von menschlichen und Tieraugen einzugehen, aber es eröffnen sich daraus doch eigentümliche Hinweise auf die Entstehung der eigenartigen Pigmentverhältnisse der einen, Europa bewohnenden, menschlichen Gruppe in allen ihren Abstufungen.

Zum Schlusse mag noch auf den Zusammenhang zwischen den geschilderten anatomischen Verhältnissen und der Erscheinung der Farbe des Auges am Lebenden ganz kurz eingegangen werden, wobei wir zuerst Iris und nachher Conjunctiva betrachten wollen.

Das Wesentliche über den Zusammenhang zwischen der Irisfarbe und ihrer anatomischen Grundlage, wurde schon oben für die Säugetiere auseinandergesetzt, für den Menschen dürfte dasselbe gelten, eigene Untersuchungen stehen mir nicht zur Verfügung.

Bekanntlich ist die Iris bei Negern, Melanesiern (und anderen ähnlich dunklen Rassen) ebenso bei Mongolen, Malayen und Indern im Leben dunkelbraun bis tief schwarzbraun. Der anatomische Ausdruck dafür ist vor allem die stark pigmentierte vordere Grenzschicht der Iris, deren Pigmentzellen darin so dicht aneinanderliegen, und so stark pigmenterfüllt sind, daß sie wohl allein schon die dunklen Farben bedingen, und hintere, aber auch noch pigmentierte Schichten kaum mehr in Betracht kommen. Diese Verhältnisse wären also nach Rassenverteilung die ganz überwiegend häufigen. Bei den als Rassenmerkmal auf Europa beschränkten hellen Augen, blau, grau, grün, hellbraun, ist bekanntlich das Pigment in dieser vorderen Grenzschicht so reduziert, daß die geschilderten Pigmentverhältnisse des übrigen Irisstroma und vor allem ihre Retinaschicht die Eigenfarbe der Iris bedingen; dabei werden die einzelnen Farbtöne, wie oben dargetan, durch die verschiedenen Kombinationen der Pigmentanordnungen und der auf ihnen beruhenden optischen Phänomene hervorgerufen.

Eine detaillierte Darstellung der Verteilung der Irisfarben über die einzelnen Menschenrassen liegt nicht im Rahmen dieser Arbeit, ebenso kann auf die in letzter Zeit durch die Arbeiten englischer und amerikanischer Forscher so akut gewordene Frage der Augenfarbenvererbung (»Mendeln«) nicht eingegangen werden.

Was endlich die Conjunctivalfarbe anlangt, so ist das Conjunctivalpigment wohl bei der Mehrzahl der Europäer so gering entwickelt, daß es am Lebenden ohne besondere Hilfsmittel nicht erkannt wird, daß also die Bindehaut weiß, bezw. bläulich erscheint. Werden die

[1] Besonders interessant wäre in dieser Hinsicht auch die Untersuchung des Auges eines blauäugigen, halbalbinotischen Negers [vergl. Angaben über deren Haare etc., auch Lit. bei Frédéric (07)].

Pigmentkörnchen im Epithel zahlreicher, so mischt sich in dieses Weiß ein leicht trüber oder gelblicher Ton, so beschreibt Adachi (06 pag. 87) das Conjunctivalpigment im Japanerauge und fügt hinzu, daß »die Färbung am Cornealrande schon von vielen Reisenden an vielen Völkern (auch bei Ungarn) beschrieben wurde«.

Nimmt dieses Conjunctivalpigment noch mehr zu, wie es oben für Malayen, Mongolen, Melanesier, Neger beschrieben wurde, so erscheint unser Augweiß schmutzig grau oder bräunlich, oft unregelmäßig fleckig, wobei im Bereich der Lidspalte ein besonders dunkler Streif auftritt. So sagt Schellong (91 pag. 161) von den Papuas: »Ganz allgemein ist der Bulbus im Bereich der Lidspalte mit einem bandartigen braunen Pigment versehen«. Reinecke (96 p. 144) spricht von einer »schmutzig weißen Nuancierung der Conjunctiva« bei den Samoanern. Stevens (97 p. 176) findet »die Bindehaut stark gelb gefärbt bei den Pangang«. Ebenso berichten viele andere Autoren. Es wurde vorhin schon erwähnt, daß nach Fritsch dieses epitheliale Pigment bei Kaffernkindern erst im Laufe der ersten Jahre auftritt bew. zunimmt.

Literaturverzeichnis.

Die mit * bezeichneten Schriften waren mir nicht zugänglich.

Abelsdorff, G., Physiologische Beobachtungen am Auge der Krokodile. Arch. für Anat. u. Physiologie. Physiolog. Abteilung. 1896.

Derselbe. Über die Pigmentierung des Sehnerven bei Tieren. Arch. für Augenheilkunde. Bd. 53. 1905.

Derselbe. Über Blauäugigkeit und Heterophthalmus bei tauben, albinotischen Tieren. Arch. für Augenheilkunde. Bd. 59. 1908.

Adachi, B., Hautpigment beim Menschen und bei den Affen. Zeitschr. für Morph. u. Anthrop. Bd. 6. 1903.

Derselbe. Mikroskopische Untersuchungen über die Augenlider der Affen und der Menschen (insbes. der Japaner). Zeitschr. f. Morph. u. Anthrop. Bd. 7. 1906.

Angelucci, A., Über Entwicklung und Bau des vorderen Uvealtractus der Vertebraten. Arch. für mikroskop. Anat. Bd. 19. 1881.

Blumenbach, Handbuch der Naturgeschichte. Göttingen 1838.

Boden, J. S. u. F. C. Sprawson, The Pigmentcells of the retina. Quarterly Journals of mikr. science. N. S. 33. 1892.

Bonifacy, Contributions a l'étude des différents colorations de la peau, des muqueuses et de la conjunctive chez les Annamites. Bulletin et Mèm. de la société anthropol. de Paris. S. 5. T. 9. 1907.

Canfield, Über den Bau der Vogeliris. Inaug. Diss. Berlin 1886.

Collignon, R., Etude sur la couleur des yeux et des cheveux aux Japons. L'Anthropologie. T. 2. 1891.

Coppez, H., Etudes sur la pigmentation de la conjunctive. Bulletin de l'Académie Royale de médicine de Belgique. Bruxelles 1905.

Dostojewsky, A., Über den Bau des Corpus ciliare und der Iris bei Säugetieren. Arch. für mikroskop. Anat. Bd. 28. 1886.

*Dyardin, Albinisme partiel de l'iris. Journal scient. médic. de Lille. Vol. 1. 1893.

Ehrmann, Ein Beitrag zur Physiologie der Pigmentzellen. Arch. für Dermat. und Syphilis. 24. Jahrg. 1892.

Ellenberger, W. und Baum, H, Handbuch der vergleichenden Anatomie der Haustiere. 10. Aufl. Berlin 1903.

Derselbe. Vergleichende mikroskopische Anatomie der Haussäugetiere. 1906.

Elschnig, A. und H. Lauber, Über die sogenannten Klumpenzellen der Iris. Gräfes Arch. Bd. 65. 1907.

Eversbusch, O., Vergleichende Anatomie über den feineren Bau der Iris der Säugetiere. Zeitschr. f. vergl. Augenheilkunde. 3. Jahrg. 1885.

Exner, G., Über plötzlichen Farbenwechsel an der gesunden Iris des Menschen Verhandl. d. Gesellsch deutsch. Naturforscher und Ärzte. 76. Vers. Breslau 1904.

Faber, Über den Bau der Iris des Menschen und der Säugetiere. Leipzig 1876.

Fischer, E., Pigment in der Conjunctiva. Verh. d. anat. Ges. a. d. 19. Vers. in Genf. 1905.

Frédéric, Beiträge zur Frage des Albinismus. Zeitschr. für Morph. und Anthr. Bd. 10. 1907.

Frisch, Gestalten des Chorioidalpigments. Sitzungsbericht der Wiener Akademie der Wissenschaften. Math. Nat. Abt. Bd. 58. II. 1868.

Fritsch, Die Eingeborenen Südafrikas, Breslau 1872.

Forrester, Eyes of different colour. Med. Record New York 1892.

Fuchs, Beiträge zur normalen Anatomie der menschlichen Iris. Gräfe's Arch. Bd. 31. 1885.

Derselbe. Über Komplikationen der Heterochromie. Zeitschr. für Augenheilkunde. 15. Bd. 1906.

Giacomini, Annotazioni sulla Anatomia del negro. Giorn. della R. Accad. di Med. Torino 1887.

Goldzieher. Beiträge zur normalen und pathologischen Anatomie der Aderhaut. Zentralbl. f. Augenheilkunde 1883.

Haacke, W., Über Wesen, Ursache und Vererbung von Albinismus und Scheckung. Biolog. Zentralbl. Bd. 15. 1895.

Harreaux, Etude de l'Iris au point de vue anthropologique. Bulletin de la Société d'Anthropologie S. 4. T. 4. 1893.

Hasche, Das Irispigment des Katzenauges. Inaug. Diss. Rostock 1902.

Heine, Das Auge des Gorilla, Jenaische Zeitschr. für Naturwissenschaft. Bd. 41. 1901.

Hilbert, R., Heterochromia iridum bei einem Hunde. Zeitschr. für vergl. Augenheilkunde. 1889.

Hirschfeld, Untersuchungen über die schwarzen Farbstoffe der Chorioidea. Zeitschrift für physiolog. Chemie. Bd. 13. 1889.

Hotta, G., Das Auge der anthropoiden Affen. Gräfe's Arch. Bd. 62. 1906.

Keibel, F., Normentafeln zur Entwicklungsgeschichte der Wirbeltiere. Bd. 1. 1897. Bd. 8. 1908. Jena.

Kerschbaumer, R., Über Altersveränderungen der Uvea. Gräfe's Arch. Bd. 38. 1892.

Koganei, Untersuchungen über den Bau der Iris des Menschen und der Wirbeltiere. Arch. für mikrosk. Anat. Bd. 25. 1885.

Kölliker, A., Handbuch der Gewebelehre. Leipzig 1867.

Körber, Iriszeichnung und Irisgefäße. Zeitschr. f. Augenheilkunde. Bd. 15. 1906.

Krohen, Über die Struktur der Iris der Vögel. Arch. für Anat. und Physiol. 1837,

Krückmann, Anatomisches über die Pigmentzellen der Retina. Gräfe's Arch. Bd. 47. 1898.

Kühne, Mitteilungen aus dem physiologischen Institut zu Heidelberg. 1880. 1882.

*Lagleyze, L'oeil des Albinos. Arch. d'Ophthalmol. T. 27.

Lauber, H., Beiträge zur Anatomie des vorderen Augenabschnitts der Wirbeltiere. Anat. Hefte Bd. 18. 1902.

Derselbe. Anatomische Untersuchungen über Heterochromie bei tauben, unvollkommen albinotischen Katzen. Zeitschr. für Augenheilkunde. Bd. 16. 1906.

Derselbe. Beiträge zur Entwicklungsgeschichte und Anatomie der Iris und des Pigmentepithels der Netzhaut. Arch. f. Ophthalm. Bd. 68. 1908.

Leukart, R., Organologie des Auges. Gräfe und Sämisch, Handb. der ges. Augenheilkunde. II. 1876.

Lewis, W. H., Wandering pigmented cells, arising from the epithelium of the optic cup. Americ. Journal of Anatomy 1902.

Leydig, Pigmente der Hautdecke und der Iris. Verh. der phys. med. Ges. zu Würzburg. Bd. 22. Neue Folge 1888.

Maas, F., Zur Kenntnis des körnigen Pigments im menschlichen Körper. Arch. für mikrosk. Anat. Bd. 34. 1889.

Martin, Anatomie der Haustiere. Stuttgart 1902.

Mays, Über das braune Pigment des Auges. Kühnes Mitteilungen aus dem physiol. Institut zu Heidelberg. 1878.

Meirowsky, E., Über den Ursprung des melanotischen Pigments der Haut und der Augen. Leipzig 1908.

Michels, Über Iris und Iritis. Gräfe's Arch. Bd. 27. 1881.

Ogava, K., Über Pigmentierung des Sehnerven. Arch. für Augenheilkunde. Bd. 52. 1905.

Derselbe, Die normale Pigmentierung im Sehnerven der Japaner. Arch. für Augenkeilkunde. Bd. 55. 1906.

Pergens, Les dépôts pigmentaires dans la conjunctive des Nègres. Annales d'occulist. 1897.

Post, Über normale und pathologische Pigmentierung der Oberhautgebilde. Virchows Arch. Bd. 135. 1894.

Prowazek, S., Ein Beitrag zur Genese des Pigments. Zool. Anz. Bd. 31. 1907.

Przibram, Vererbungsversuche über asymetrische Augenfärbung bei Angorakatzen. Arch. f. Entwicklungsmech. Bd. 25. 1907.

Ranke, J., Der Mensch. 2. Aufl. Leipzig 1900.

Reich, Zur Histologie der Conjunctiva des Menschen. Gräfe's Arch. Bd. 21. 1875.

Reineke, Anthropologische Aufnahmen und Untersuchungen auf den Samoainseln. Zeitschr. für Ethnologie. Bd. 28. 1896.

Rieke, Über die Formen und Entwicklung der Pigmentzellen in der Chorioidea. Gräfe's Arch. Bd. 37. 1891.

Ritter, Zur histologischen Entwicklungsgeschichte des Auges. Gräfe's Arch. Bd. 10. 1864.

Rosow, Über das körnige Pigment. Gräfe's Arch. 1863.

Sattler, Über den feineren Bau der Chorioideades Menschen. Gräfe's Arch. Bd. 22. 1876.

Schellong, O., Beiträge zur Anthropologie der Papua. Zeitschr. für Ethnologie. Bd. 23. 1891.

Scherl, Einige Untersuchungen über das Pigment des Auges. Gräfe's Arch. Bd. 39. 1893.

Schubart, Über Pigmentpunkte auf der vorderen Kapsel. Bericht der 21. Vers. der Ophthalm. Ges. zu Heidelberg 1891.

Schulz, W., Ein Beitrag zur Kenntnis des Conjunctivalepithels. Inaug.-Diss. Rostock 1902.

Schwalbe, G., Lehrbuch der Anatomie des Auges. Erlangen 1887.

Derselbe, Über den Farbenwechsel winterweißer Tiere. Morpholog. Arbeiten 2. 1893.

Derselbe, Anatomie des Auges. Gräfe-Sämisch Handbuch der ges. Augenheilkunde. 1876.

Derselbe, Die Hautfarbe des Menschen. Mitteil. d. anthr. Ges. Wien. Bd. 34. 1904.

Sieber, Über Pigmente der Chorioidea und der Haare. Arch. f. exper. Pathologie und Pharmakologie. Bd. 20. 1885.

Steiner, L., Über das Vorkommen von Pigment in der Conjunctiva der Malaien. Geneeskundig Tydschrift van Ned. Indie. Deel 33. Batavia 1893.

Derselbe, Pigmentflecke der Hornhaut. Zentralbl. für praktische Augenheilkunde 1905.

Derselbe, Einiges über die Augen der Javaner. Zeitschr. für Morph. und Anthropol. Bd. 10. 1907.

Stevens, Anthropologische Bemerkungen über die Eingeborenen von Malakka. Zeitschr. für Ethnologie. Bd. 29. 1897.

Stieda, Über den Bau der Augenlidbindehaut des Menschen. Arch. für mikroskop. Anat. 1867.

Ulbrich, H., Die natürlichen Pigmentflecke und die Pigmenttumoren der Bindehaut. Zeitschr. für Heilkunde, Abt. für Chirurgie. Bd. 25. 1904.

Virchow, Gesamtbericht über die von der deutschen anthropologischen Gesellschaft veranlaßten Erhebungen über die Farbe der Haut, der Haare und der Augen der Schulkinder in Deutschland. Arch. für Anthropologie. Bd. 16. 1886.

Wagner, Handbuch der Physiologie. Leipzig 1838.

Waldeyer, Mikroskopische Anatomie der Cornea etc. in Gräfe-Sämisch, Handbuch der ges. Augenheilkunde. I. Teil. 1875.

Wittich, Über den Bau der Chorioidea des Säugetier- und des Vogelauges. Gräfe's Arch. Bd. 2. 1855.

Zeichenerklärung.

B. = Basalmembran.
C. = Cornea.
Ci. = Ciliarfortsätze.
Cj. = Conjunctiva.
Cjp. = Conjunctivalpigment.
Co. = Corpus ciliare.
E = Endothel.
Gef. = Gefäße.
Gr. = Gewebe des Grenzringes.
Ii. = Irisfortsätze.
Ir. = Iris.
L. = Linse.
Ms. = Musculus sphincter iridis.
Or. = Orbiculus ciliaris.
Os. = Ora serrata.
R. = Retina.
S. = Sklera.
Sc. = Subconjunctivale Schicht.
Scp. = Subconjunctivales Pigment.
Sp. = Sklerapigment.

Erklärungen zu den Figuren 1—12 auf Taf. XIII—XVIII.

Fig. 1. Dasypus. Vertikalschnitt durch die Sklera in der Nähe des Cornealfalzes. Zeigt die Pigmentgebilde in der Conjunctiva (Cjp.). Vergr. 270/1.

Fig. 2. Perdix. a. = zentrale Pigmenthülle. g. = intermediäre Pigmenthülle. h. = periphere Pigmenthülle. e. = episklerales Pigment. f. = Sklerotikalknorpel. i. = Drittes Lid. k. = Muskelsehne. Sk. = Skleralknorpel. O. = Opticus. Verg. 40/1.

Fig. 3. Cervus canadensis. Cc = Circumcornealer Pigmentring. Vergr. 40/1.

Fig. 4. Mustela. Cc. = Circumcornealer Pigmentring. Vergr. 40/1.

Fig. 5. Siamang. Vergr. 40/1.

Fig. 6. Orangutan. Vergr. 40/1.

Fig. 7. Chimpanse. Vergr. 40/1.

Fig. 8. Neger I. Cg. = Grenzschicht des Ciliarkörpers. cz. = Ciliarzone. gl. = glatte Teil. gf. = gefalteter Teil. pz. = Pupillarzone. cr. = Crypte.

Fig. 8 a. Iriszellen desselben. Vergr. 270/1.

Fig. 9. Melanesier aus Bougainville. Vergr. 40/1.

Fig. 9 a. Iriszellen desselben. Vergr. 270/1.

Fig. 10. Javane. Vergr. 40/1.

Fig. 10 a. Iriszellen desselben. Vergr. 270/1.

Fig. 11. Chinese. Vergr. 40/1.

Fig. 11 a. Iriszellen desselben. Vergr. 270/1.

Fig. 12. Norditaliener. Kl. = Klumpenzellen. Vergr. 40/1.

Fig. 12 a. Iriszellen desselben. Vergr. 270/1.

Alle Figuren sind dann bei der Reproduktion noch um 1/4 verkleinert worden.

Fig. 1. Cornea von Dasypus.

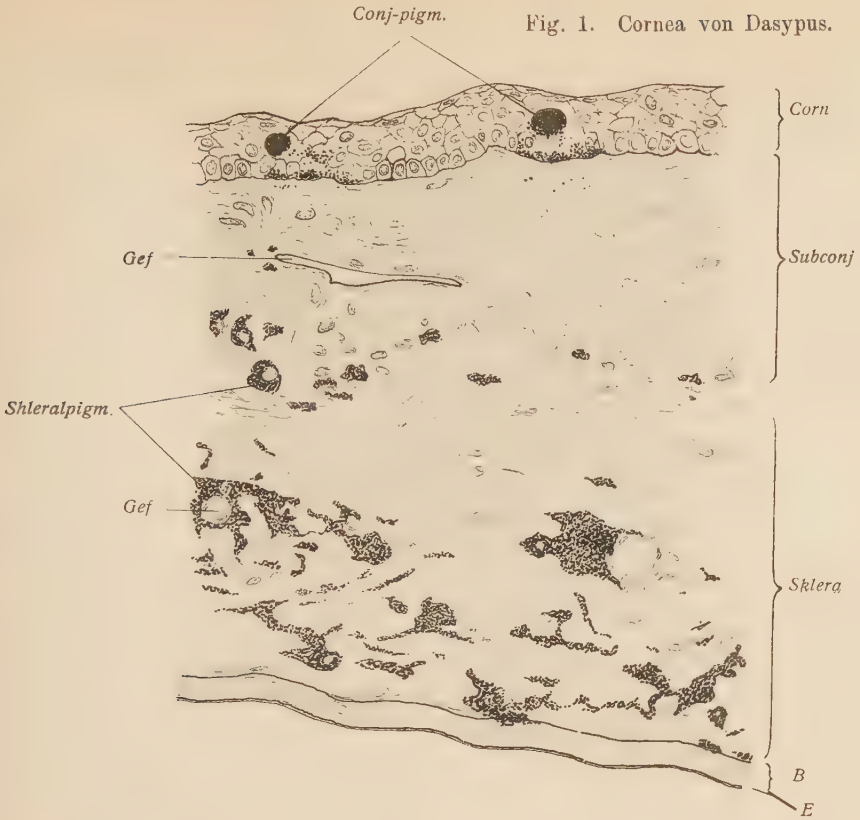

Fig. 2. Rebhuhn.

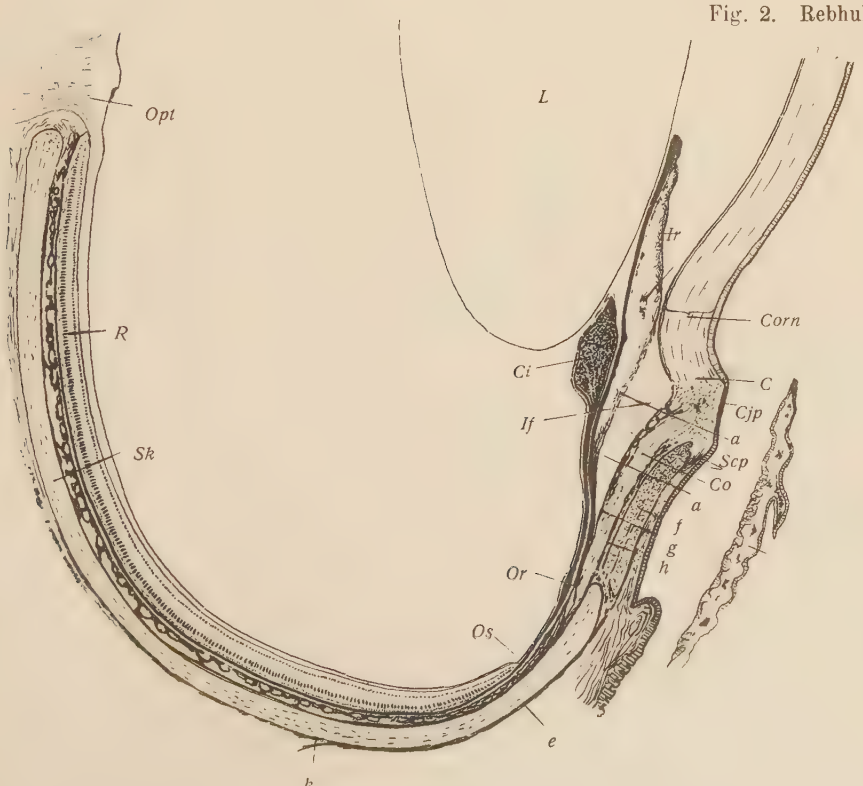

Lichtdruck der Hofkunstanstalt von Martin Rommel & Co., Stuttgart.

Fig. 3. Hirsch.

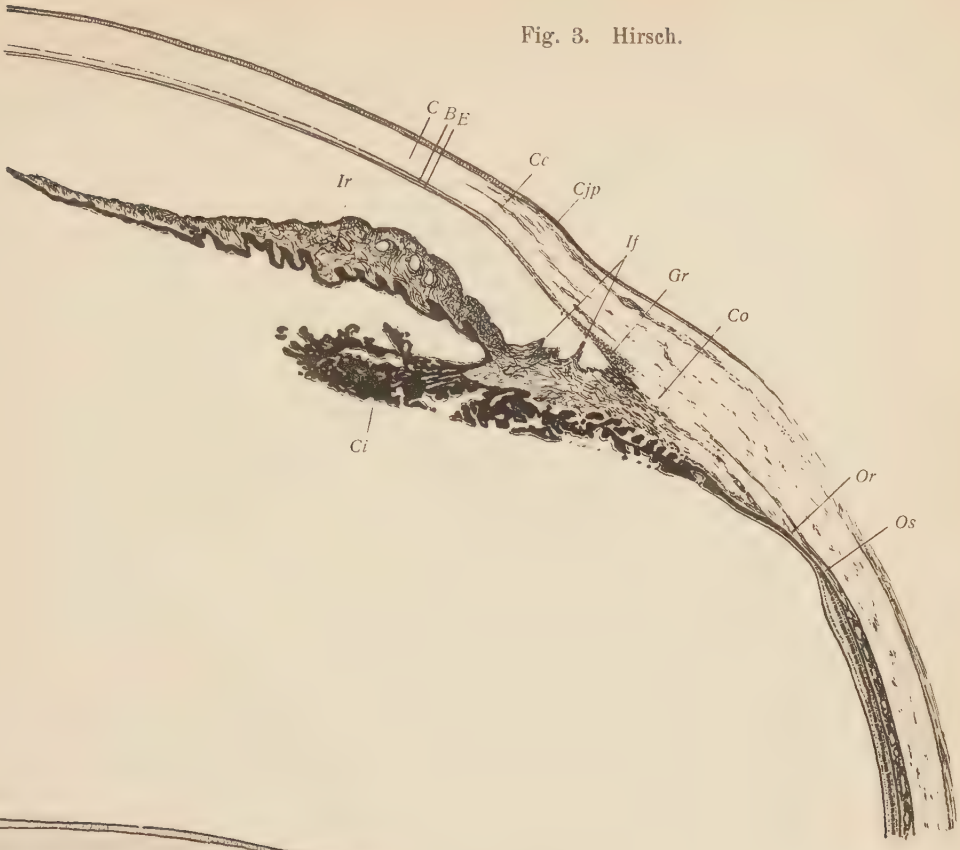

Fig. 4. Marder.

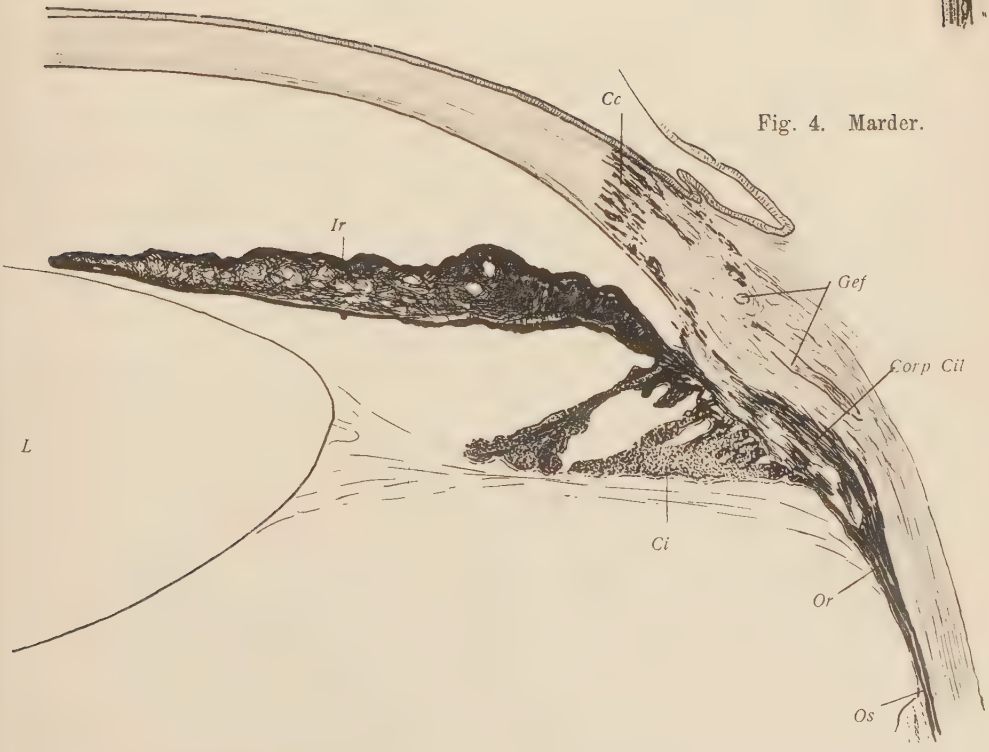

Lichtdruck der Hofkunstanstalt von Martin Rommel & Co., Stuttgart.

Fig. 5. Siamang.

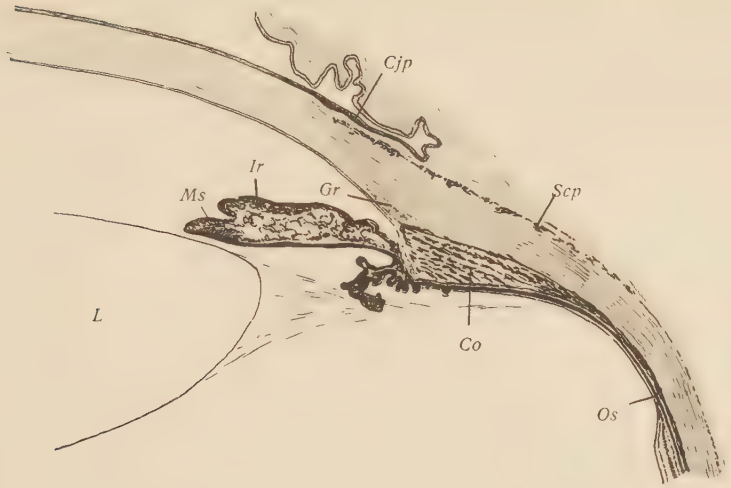

Fig. 6. Orangutan.

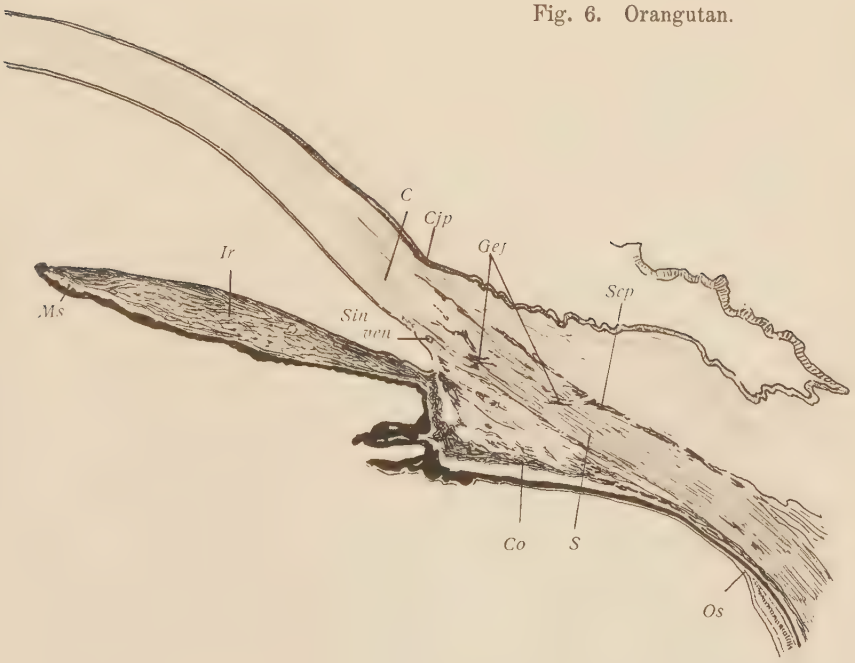

Lichtdruck der Hofkunstanstalt von Martin Rommel & Co., Stuttgart.

Fig. 7. Chimpanse.

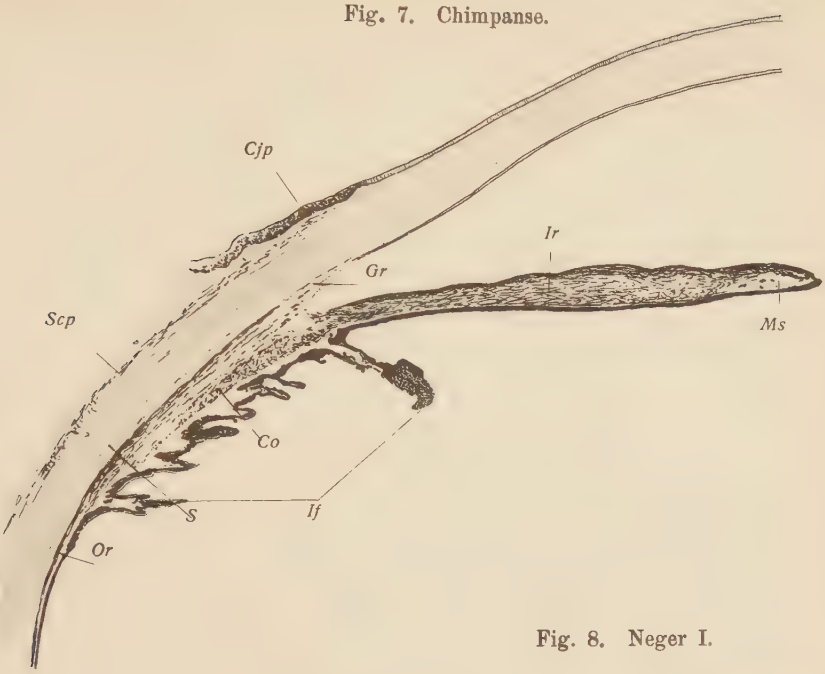

Fig. 8. Neger I.

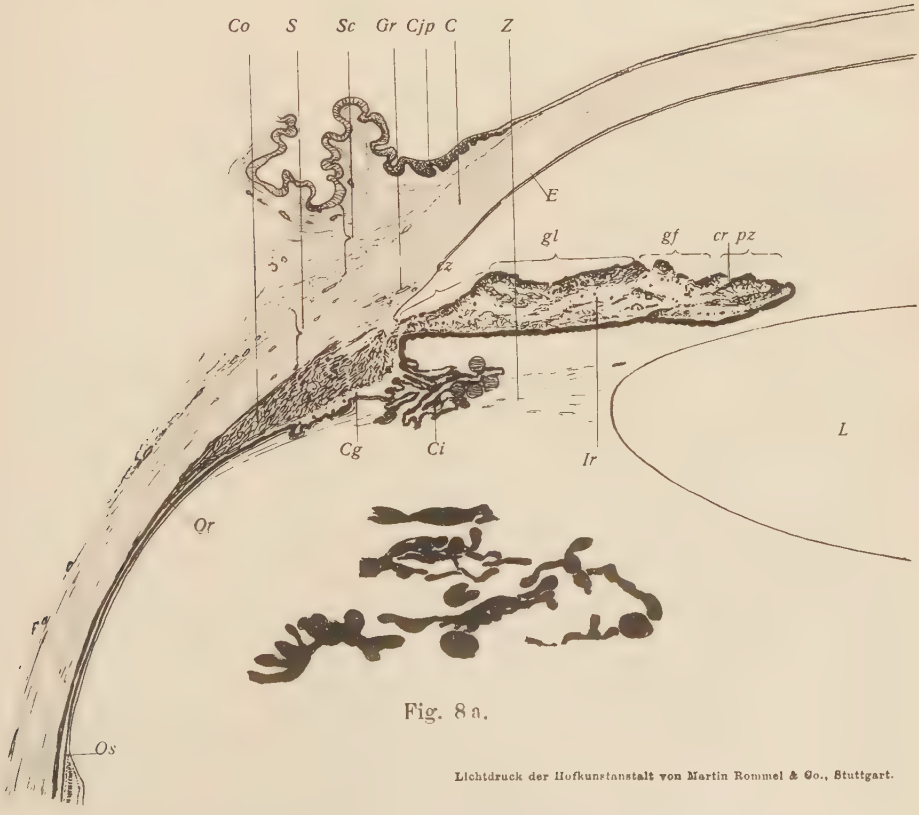

Fig. 8 a.

Lichtdruck der Hofkunstanstalt von Martin Rommel & Co., Stuttgart.

Fig. 9. Melanesier.

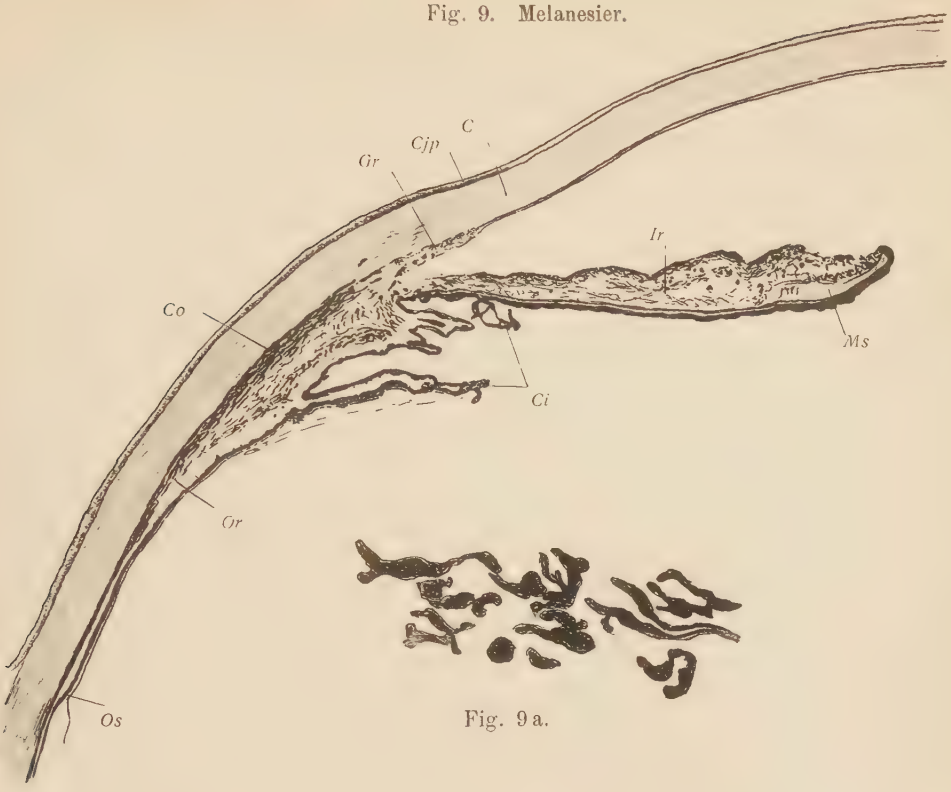

Fig. 9a.

Fig. 10. Javane I.

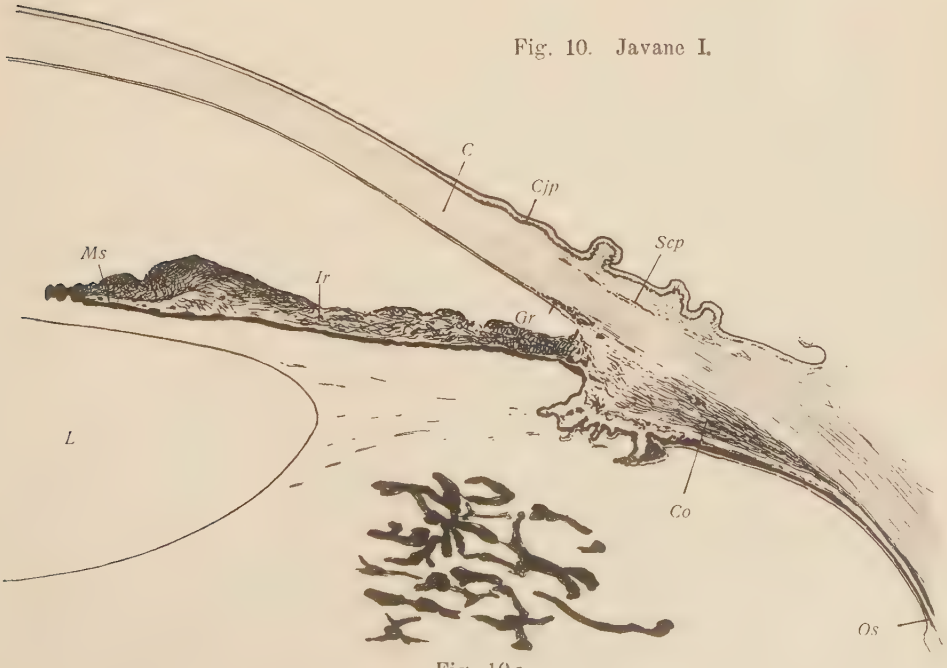

Fig. 10a

Lichtdruck der Hofkunstanstalt von Martin Rommel & Co., Stuttgart.

Fig. 11. Chinese.

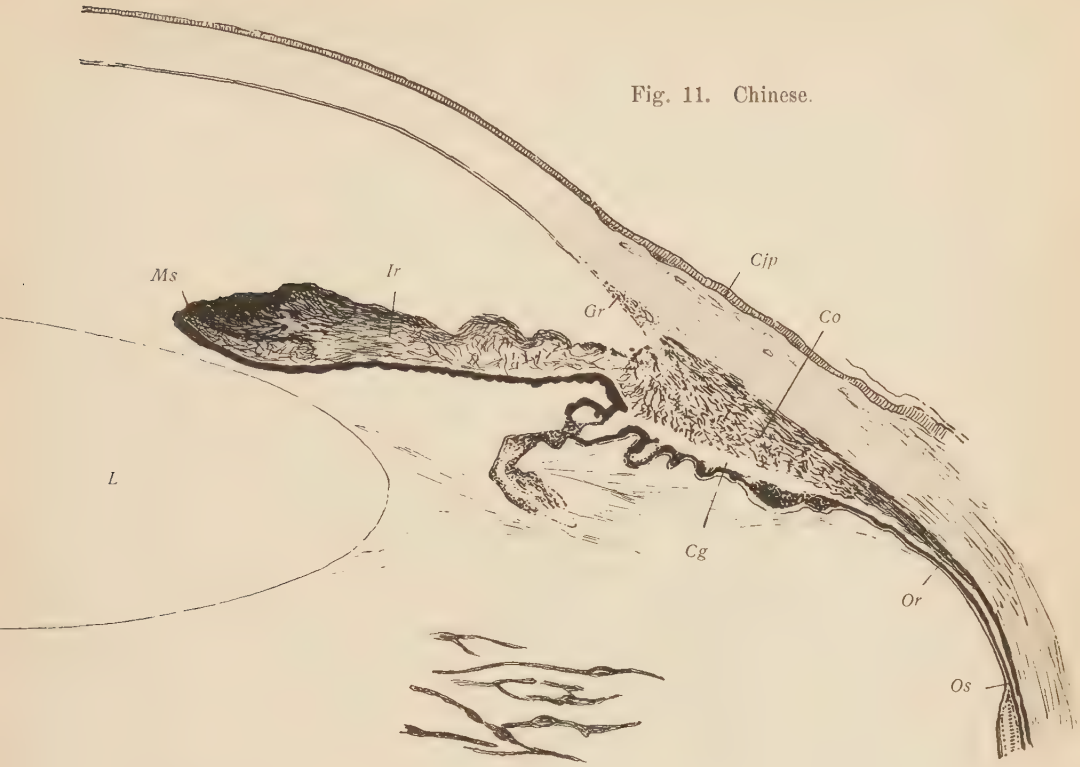

Fig. 11 a.

Fig. 12. Norditaliener.

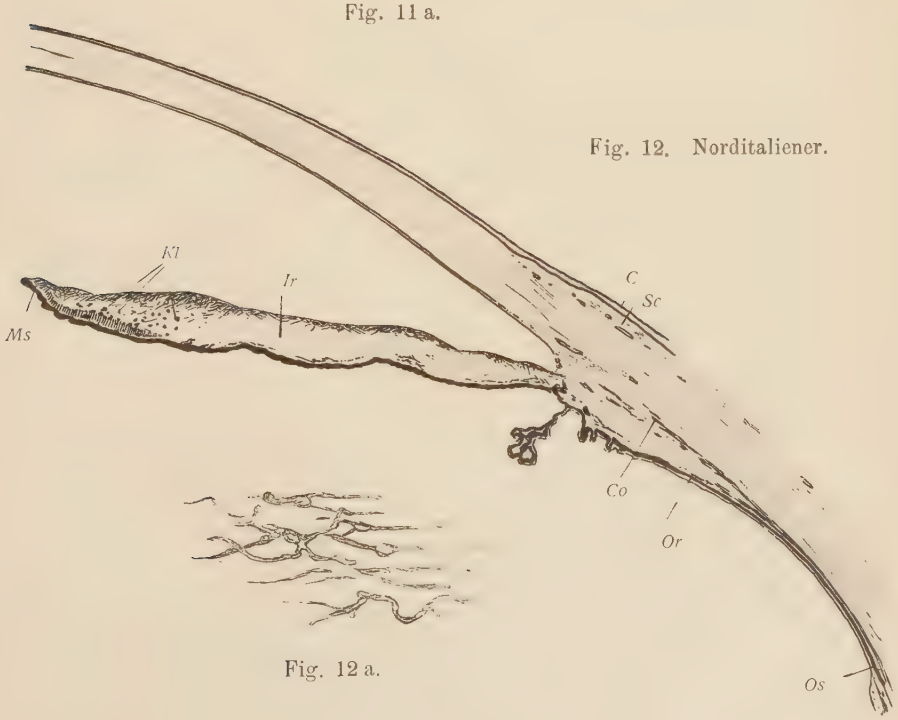

Fig. 12 a.

Lichtdruck der Hofkunstanstalt von Martin Rommel & Co., Stuttgart.

Lebenslauf.

Ich, Max Wolfgang Hauschild, ev. Konfession, bin geboren am 24. August 1883 als Sohn des Architekten Professor Alfred Hauschild zu Dresden. Meinen ersten Schulunterricht genoß ich im elterlichen Hause. Von Ostern 1901 bis Ostern 1904 besuchte ich das Vitzthumsche Gymnasium in Dresden und bestand ebendort mein Reifeexamen. Vom Sommer 1904 bis Sommer 1909 lag ich naturwissenschaftlichen Studien an den Universitäten zu Oxford, Berlin, München und Freiburg ob; ich unterbrach meinen Studienlauf vom Herbst 1906 bis Herbst 1907, während welcher Zeit ich meiner militärischen Wehrpflicht genügte.

Ich möchte mir auch an dieser Stelle erlauben, Herrn Geheimen Hofrat Prof. Dr. J. Ranke für die gütige Übernahme des Referates meinen verbindlichsten Dank auszusprechen.

Freiburg i. B. im Oktober 1909.